

Les 10 commandements de la bifurcation

Dr Thomas Hovasse et l'équipe de l'ICPS

- **Pas de conflit d'intérêt**

I. Ne pas refuser la bifurcation

- **Analyse fine du film de coronarographie**
 - Au moins 2 incidences.
 - Lésion 1-0-0 ou 0-1-0 stricte et angle > 70%
 - En particulier tronc commun
 - Discuter refus de bifurcation
 - Prévoir stratégie:
 - Le plus souvent Provisionnel-T
 - Avec plan B et esprit ouvert

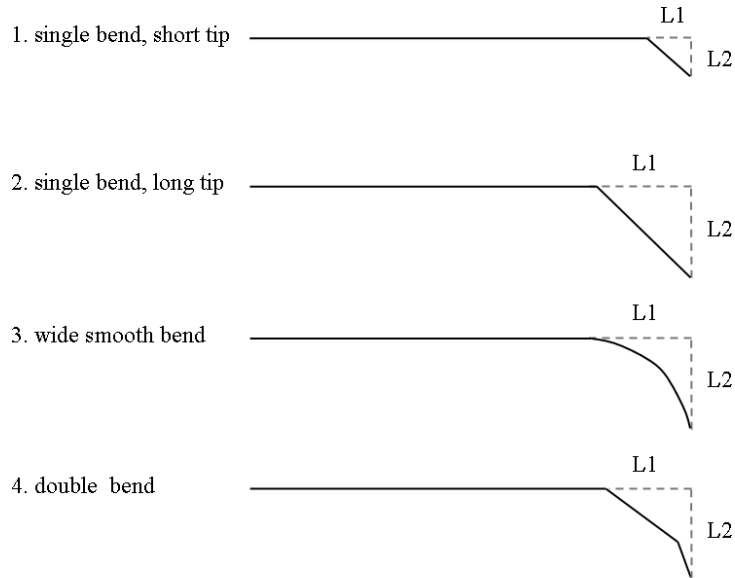
II. Prévoir une ATL potentiellement complexe

- **Bon support:**
 - EBU (G), AL (D), $\geq 6F$
- **Guides standard mais aussi loin que possible**
 - Forme adaptée à la bifurcation
 - Attention déformation et croisement
- **Voir si meilleure incidence guides en place**

III. Protéger la branche fille

- **Guide dans la branche fille?**
- **Imaginer fin d'examen sans SB:**
 - Si non acceptable → Je protège !
- **Guide dans la SB:**
 - Marqueur de la SB
 - Change favorablement l'angle
 - Augmente le support

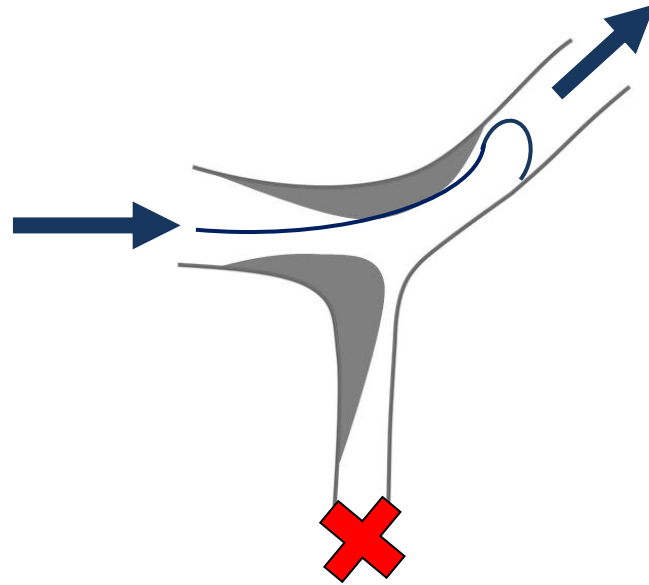

IV. Individualiser la forme des guides



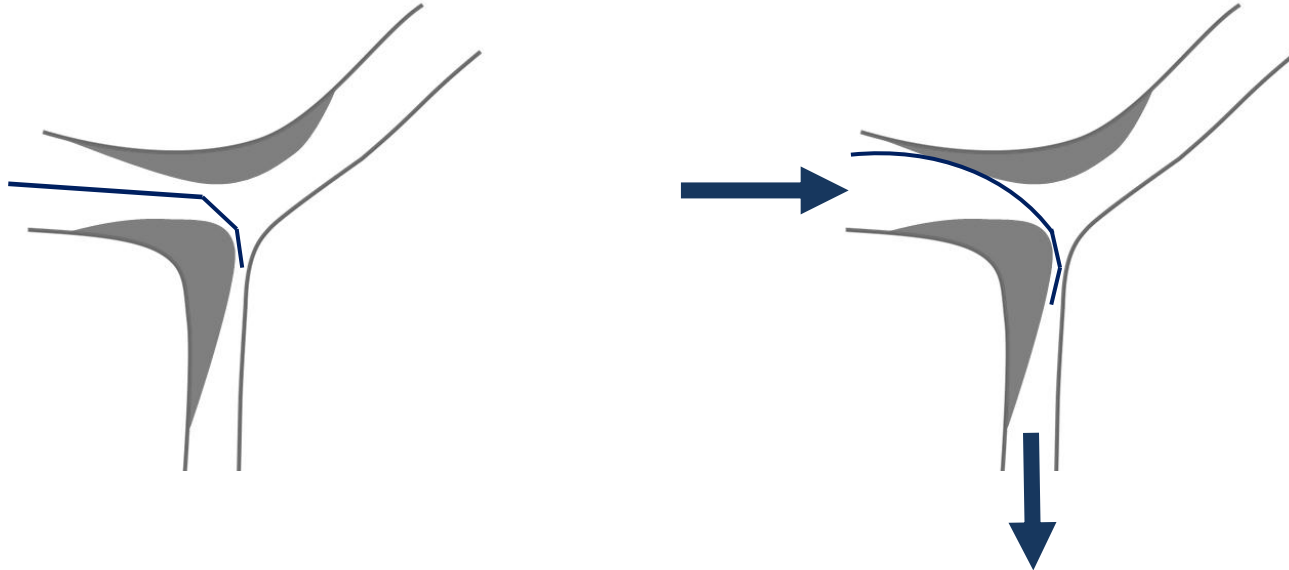
A l'anatomie de la bifurcation:

- Avec votre guide standard
- Et en utilisant un torqueur

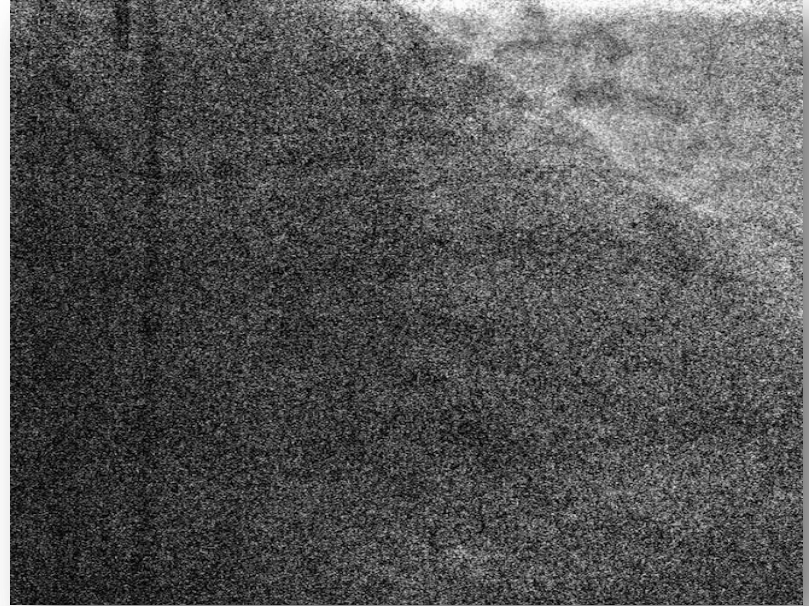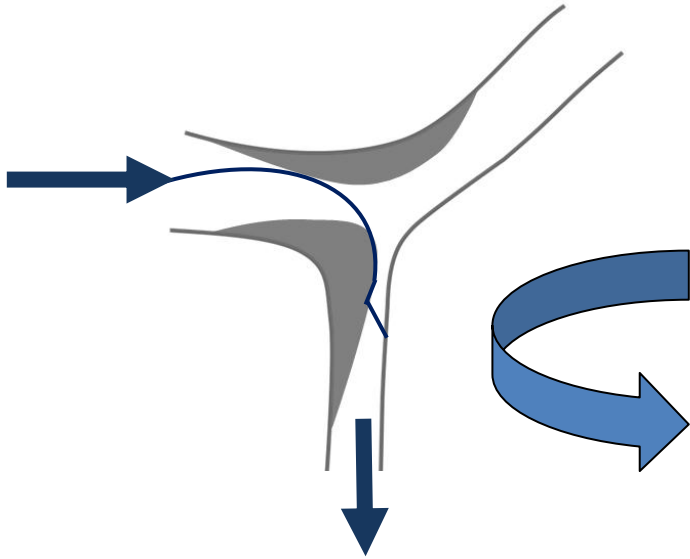
Pourquoi un guide droit?




Pourquoi un guide droit?



Manoeuvre dédiée: « Le coup de volant »



Une nouvelle forme



Difficultés accès à la branche fille

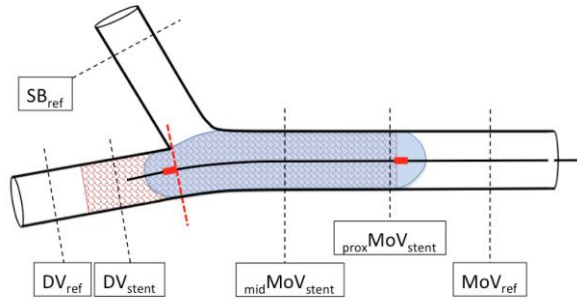
- ✓ Changer d'incidence
- ✓ Essayer Fielder FC, XT ou Sion
- ✓ Essayer Catheter angulé, Catheter Double lumière
- ✓ Prédilatation MB (petit ballon)
- ✓ Rotablator MB

Si très difficile, réfléchir à stenter SB en premier

V. STENTING branche mère

- Pas de prédilatation SB +++
- Prédilatation MB utile: taille et longueur du stent.
- STENT ACTIF, 10 mm avant bifurcation et 5 mm après.
- Au diamètre de la MB distale
- 30 secondes d'inflation.

VI. Le POT est indispensable

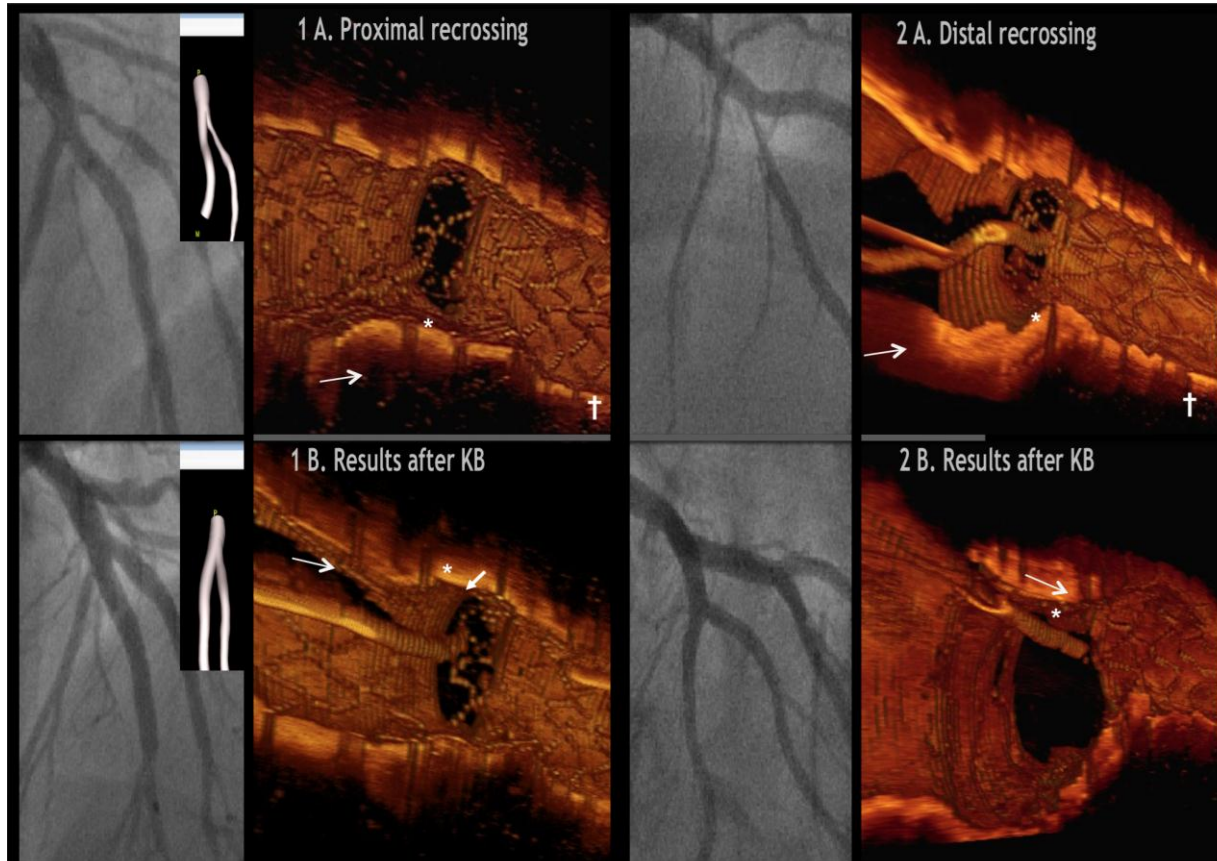


- **Adapte le stent à la taille MB proximale**
- **Ouvre les mailles vers SB et facilite échange guide.**
- **Permet souvent réouverture SB en cas occlusion après stent MB.**
- **Positionnement du ballon jusqu'à la carène**

VII. Echange guide (Si Kissing ou PSP)

- Retrait progressif guide MB vers maille distale
- Echec franchissement MB → SB
 - Incidence?
 - POT? Re POT
 - Autre guide: Fielder FC, XT(A), médium.
 - Support guide:
 - Ballon, microcathéter, angulé, microcatheter double lumière
 - Sauvetage sous stent.

Maille distale +++



VIII. Kissing ou POT-Side-POT

Ballons NC++++

- **Guide croisés?**
- **Ballon neuf?**
- **POT?**
- **Support?**
 - Anchoring MB.
 - 5 dans 6.
 - Guide trapé laissé en place.
- **Prédilatation petit ballon (Danger +++).**

IX. ACCEPTER résultat imparfait de la SB

- Ne pas accepter perte SB, dissection, retard de flux, ECG modifié, DT persistante.
- FFR si doute
- En fonction taille SB
- Mach Band
- Imagerie endo-coronaire si doute ou problème +++

X. Connaître les cas particuliers

- **Tronc commun**
 - Pas d'échange de guide +++
 - Capacité des stents pour le POT
- **Infarctus**
 - Attention à la charge thrombotique et au Now-reflow

Conclusion

- **Le traitement des bifurcations est un mélange de rigueur et d'ouverture d'esprit.**
- **Une stratégie step by step adaptée à chaque anatomie, associée à une connaissance du matériel, des possibles difficultés et de leurs solutions, est cruciale.**