



**28-30
JANVIER
2026**

MARSEILLE
PALAIS DU PHARO

Un TAVI proche des coronaires

Jérémy Boyer

Service de cardiologie interventionnelle
CHU La Timone, Marseille

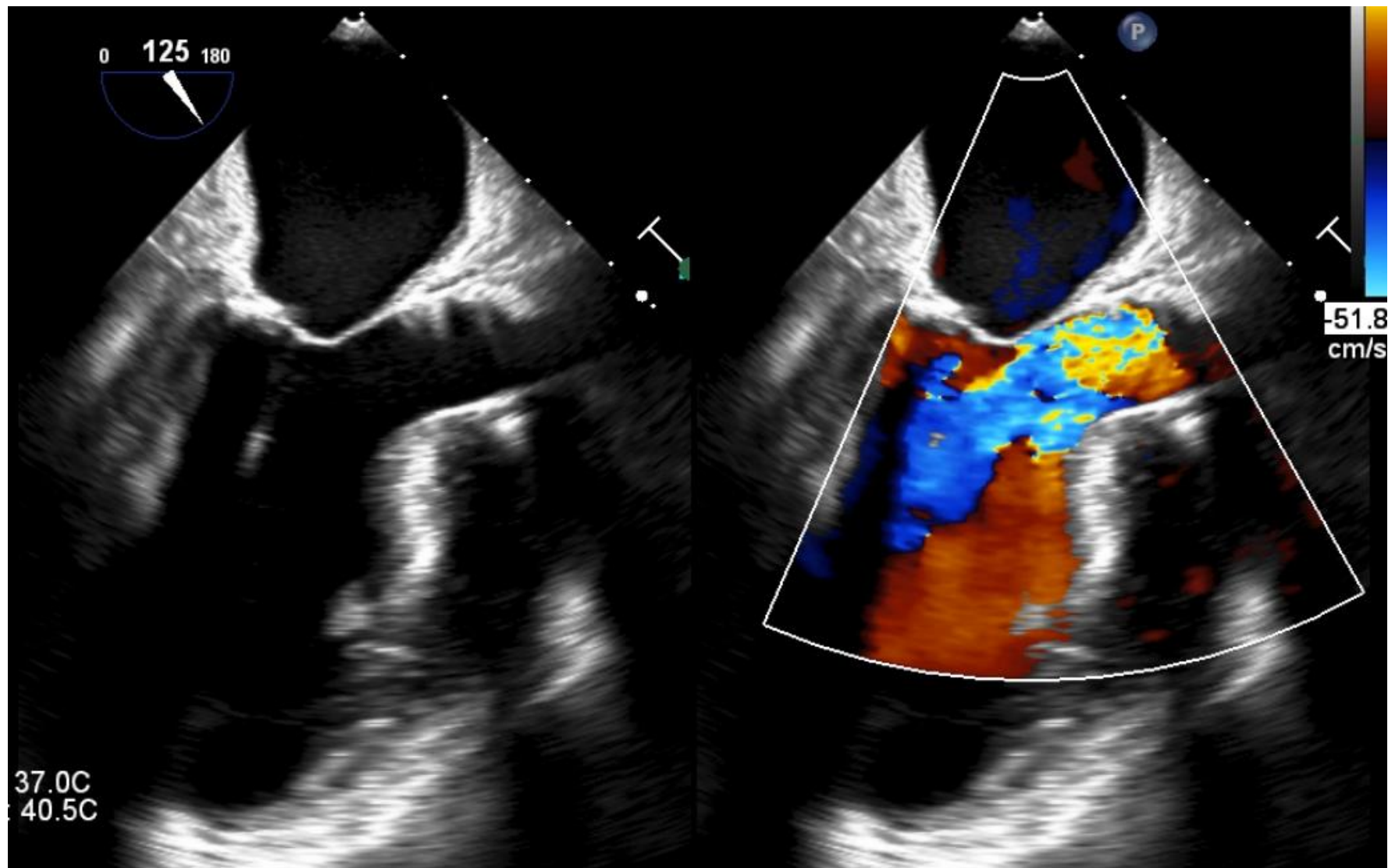
Madame M. 80 ans

Transfert depuis un centre correspondant pour prise en charge d'un OAP révélant une dégénérescence mixte de TAVI

Antécédents:

- TAVI (EVOLUT Pro 26 mm sans pré-dilatation) en 2022 pour RAO serré symptomatique. Pas de complication. ETT post TAVI: pas de fuite, Gmoy = 10 mmHg.
- HTA
- Diabète de type 2
- IRC stade 3b

Traitements: Sitagliptine 100 mg, Furosémide 20 mg



Avis gériatrique: patiente fragile non contre indiquée à une prise en charge percutanée

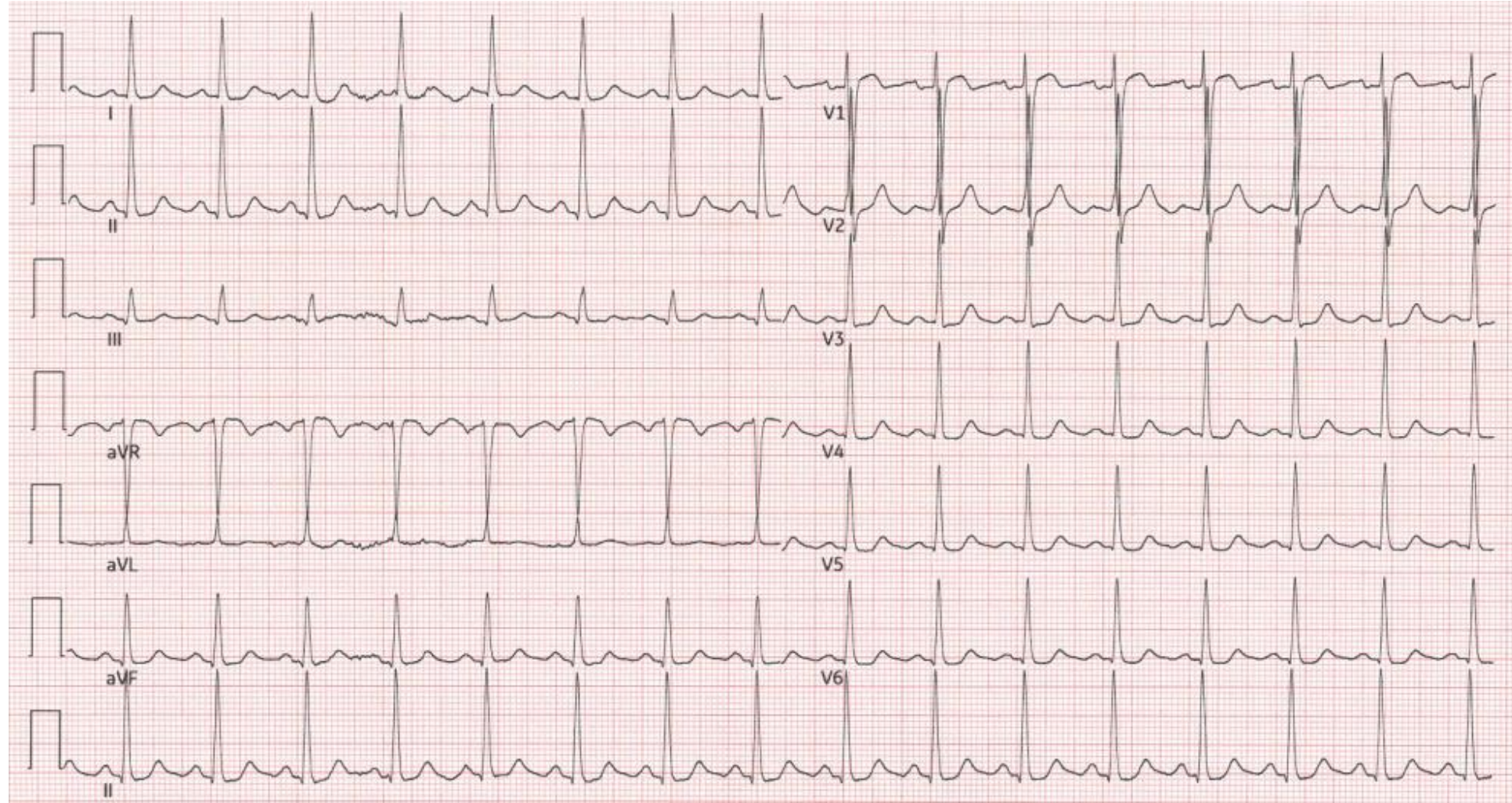
Heart Team:

Contre indication à une chirurgie conventionnelle, patiente orientée vers un TAVI-in-TAVI

Rythme sinusal

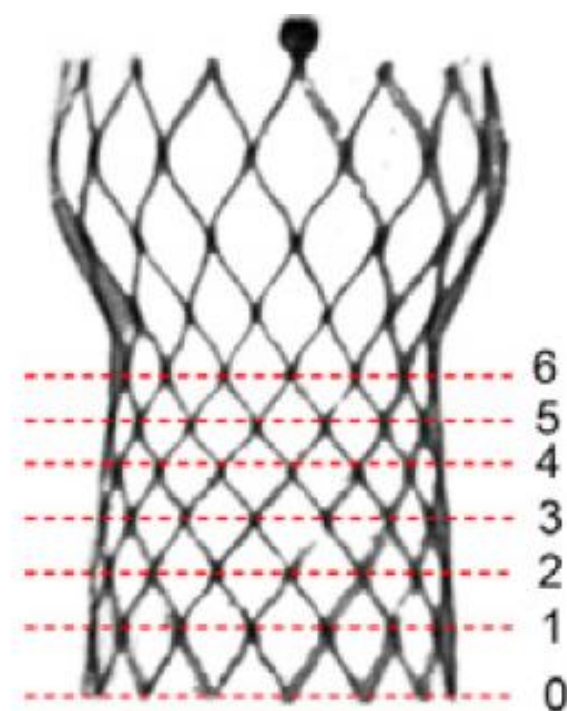
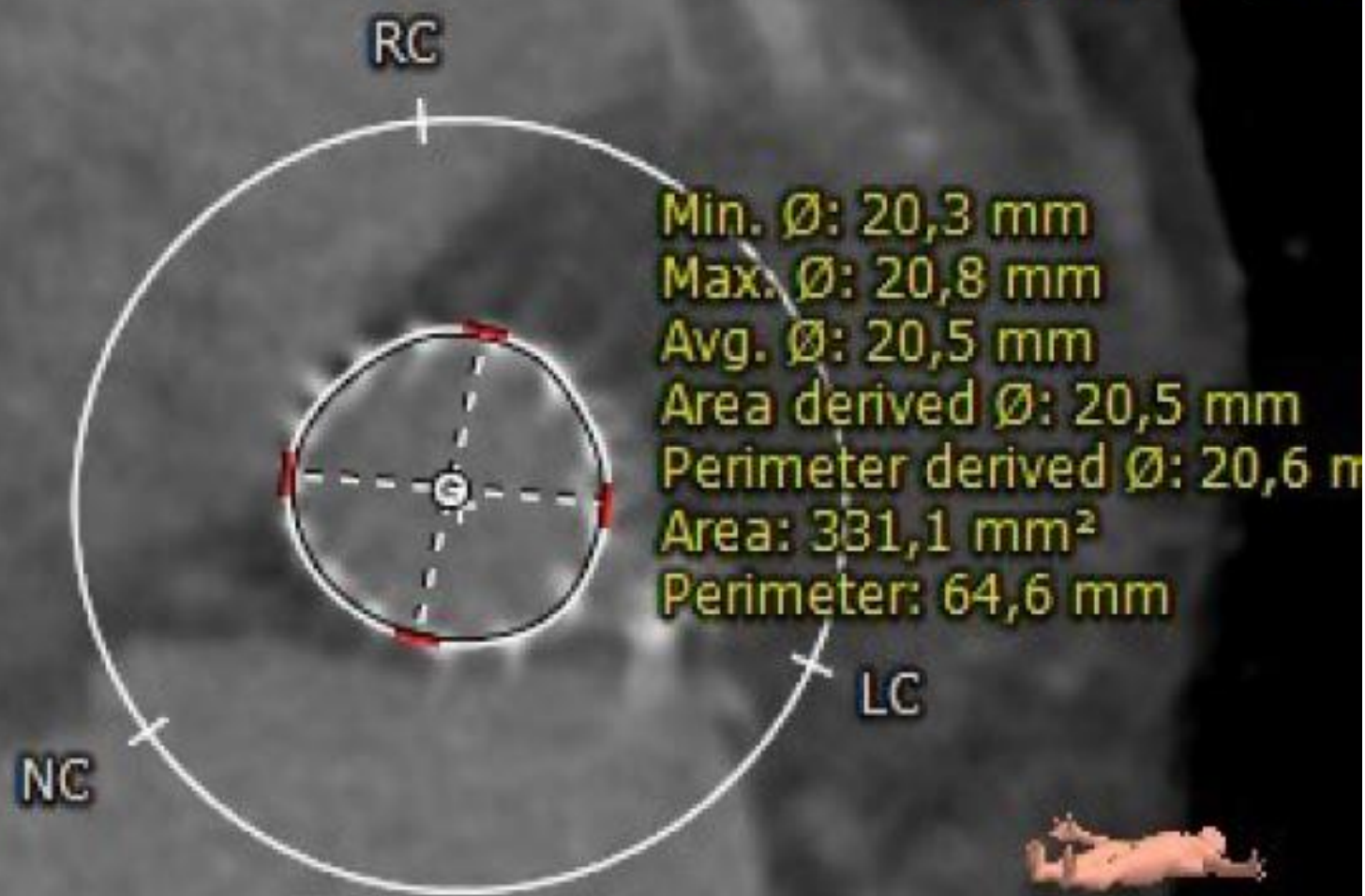QRS fins, axe normal

PR = 200 ms



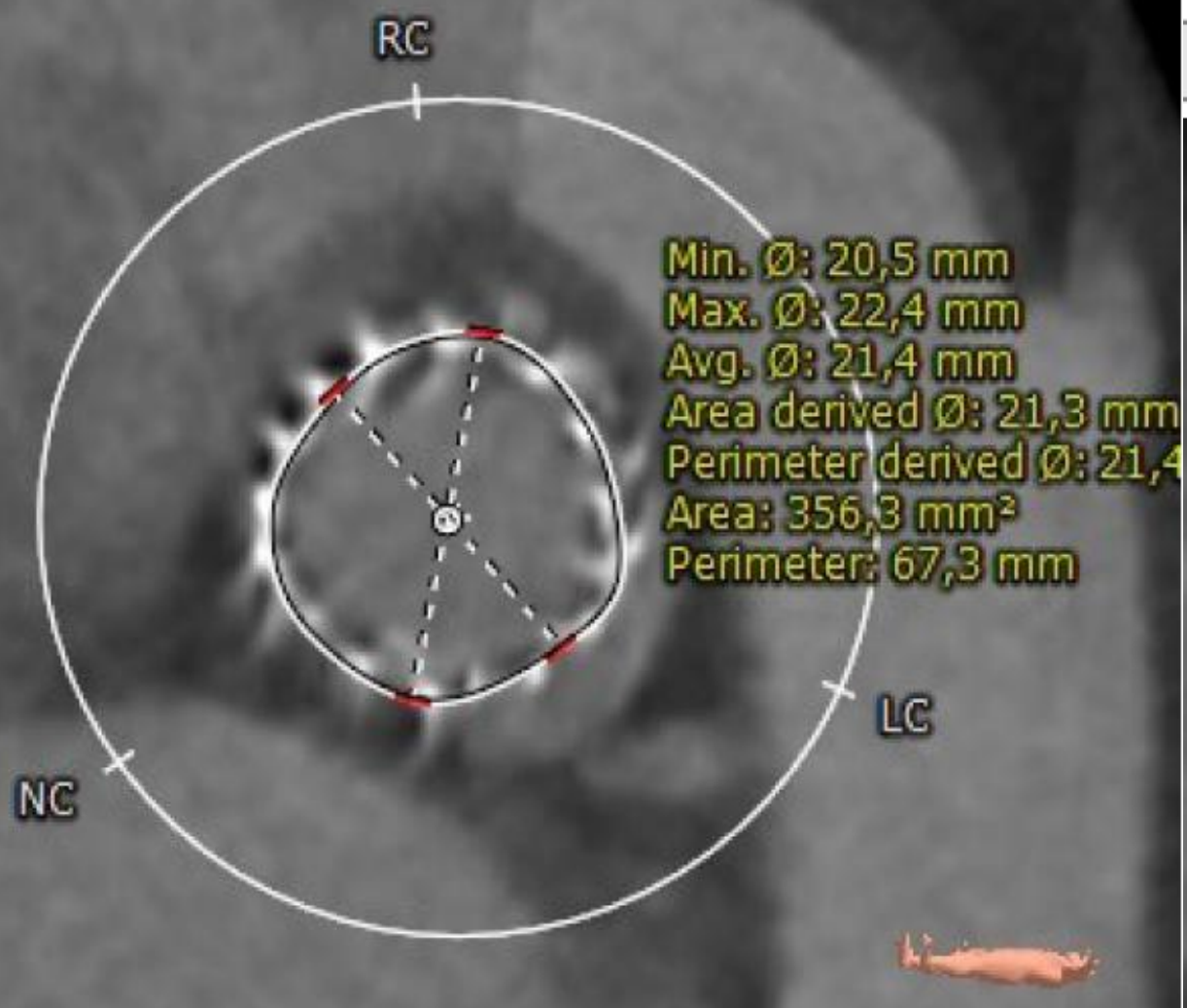Inflow

Phase: 30,0%



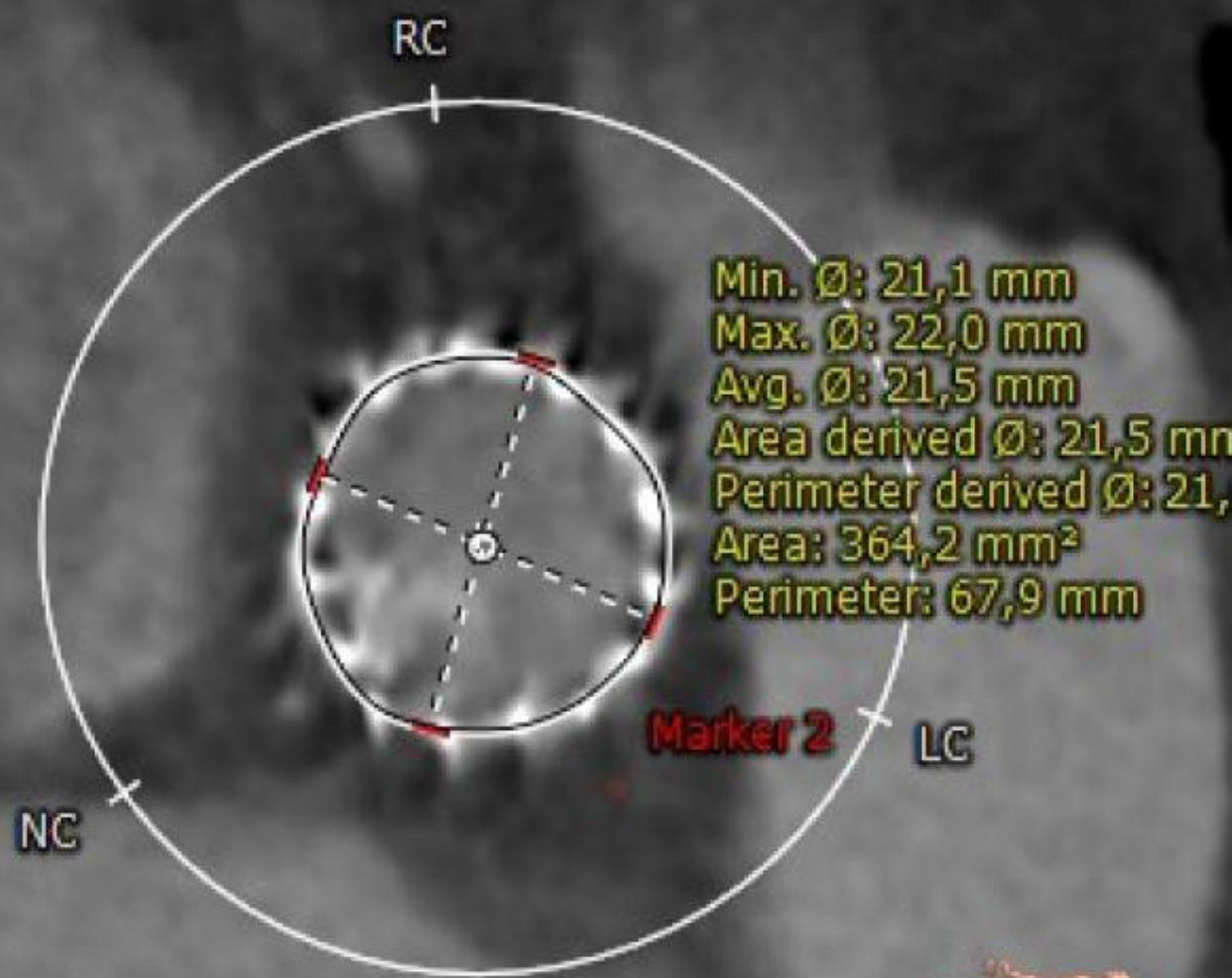
Node 3

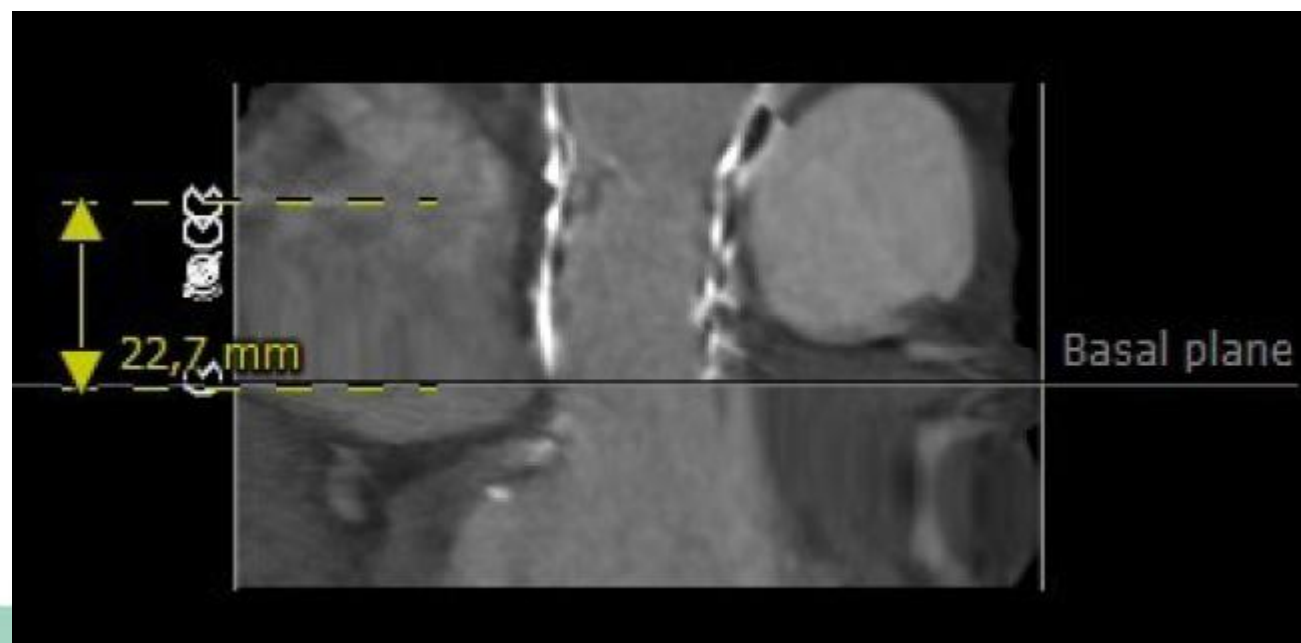
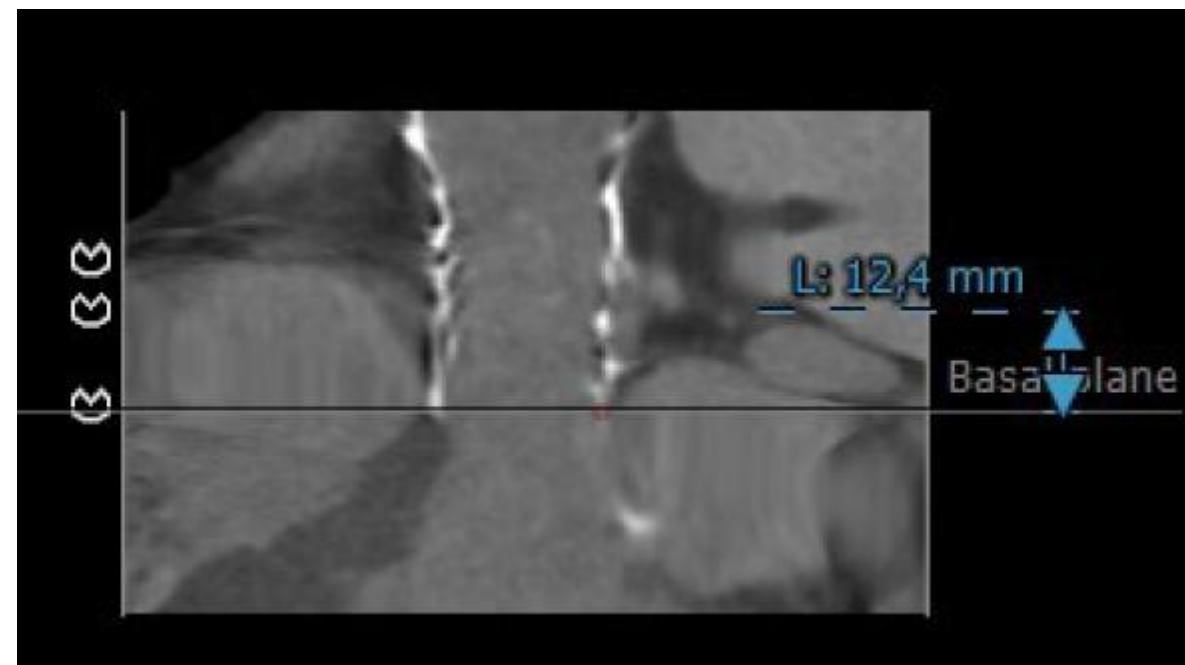
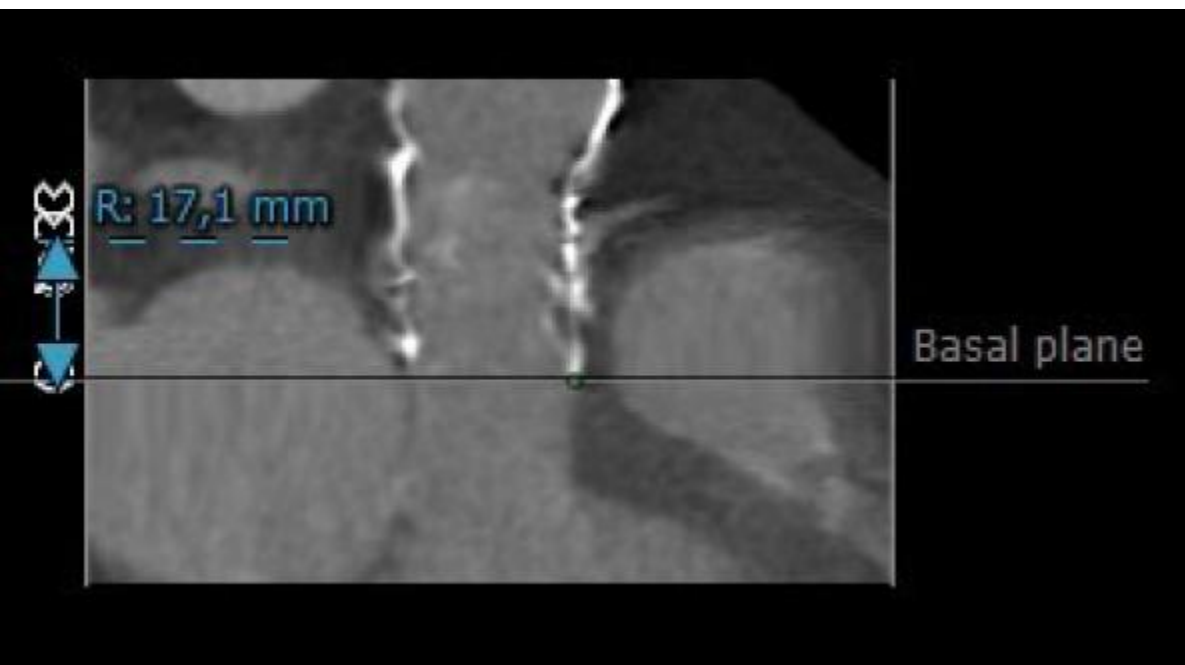
Phase: 30,0%



Node 6

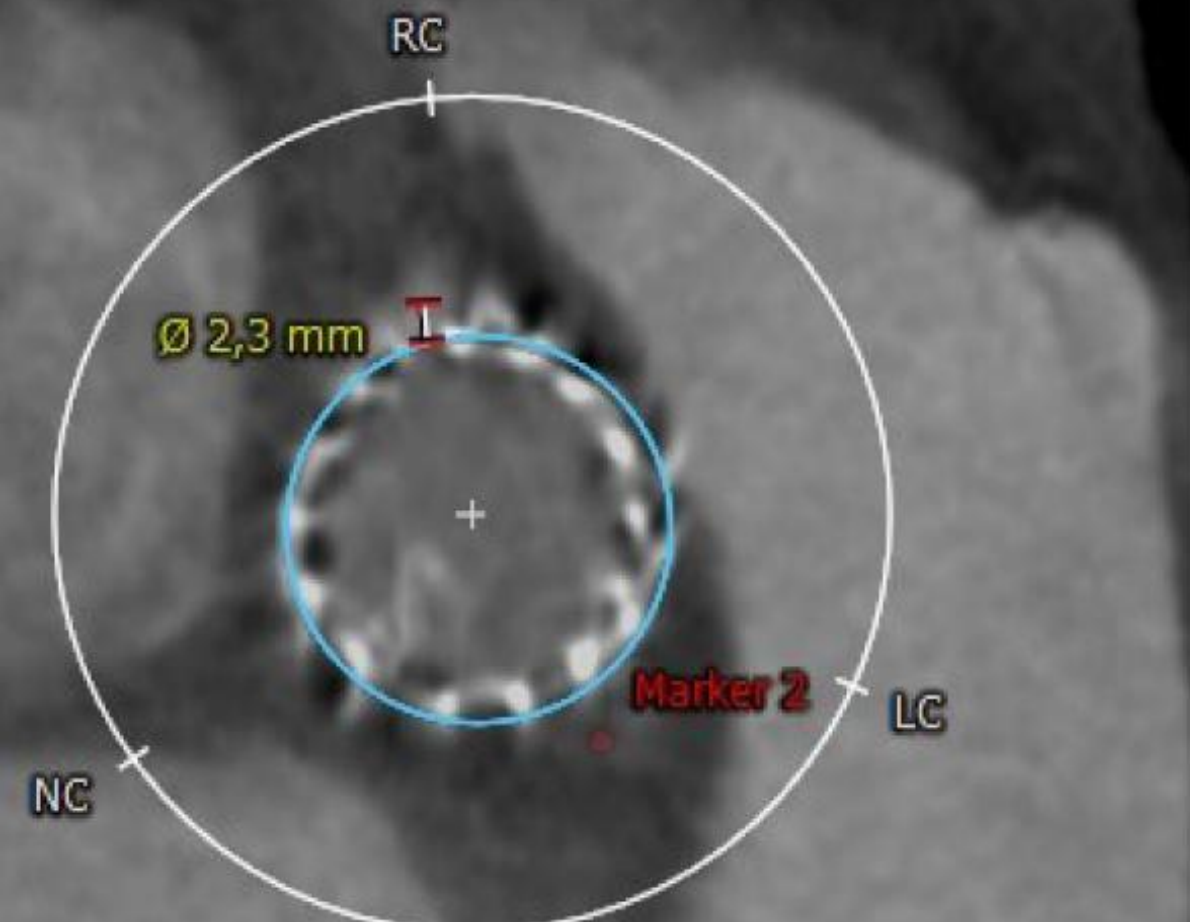
Phase: 30,0%





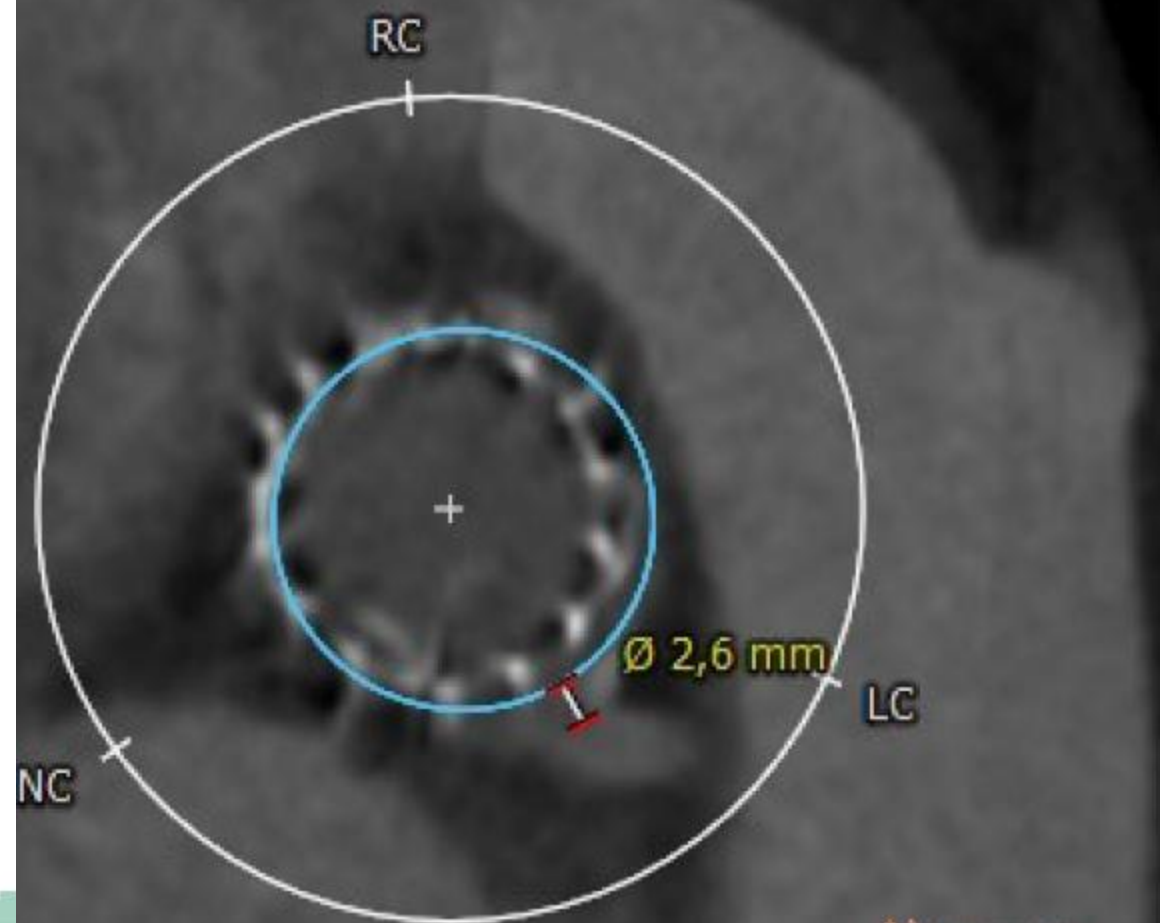
VTC RCA

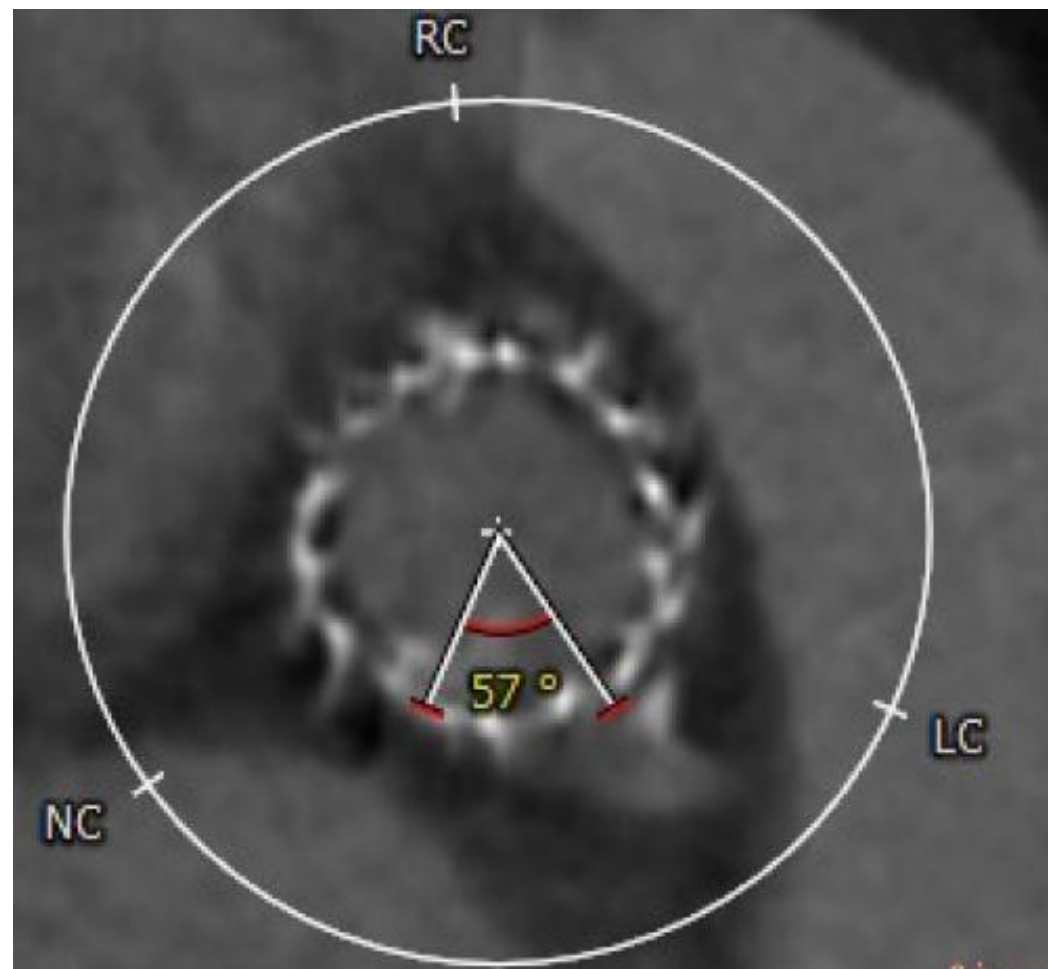
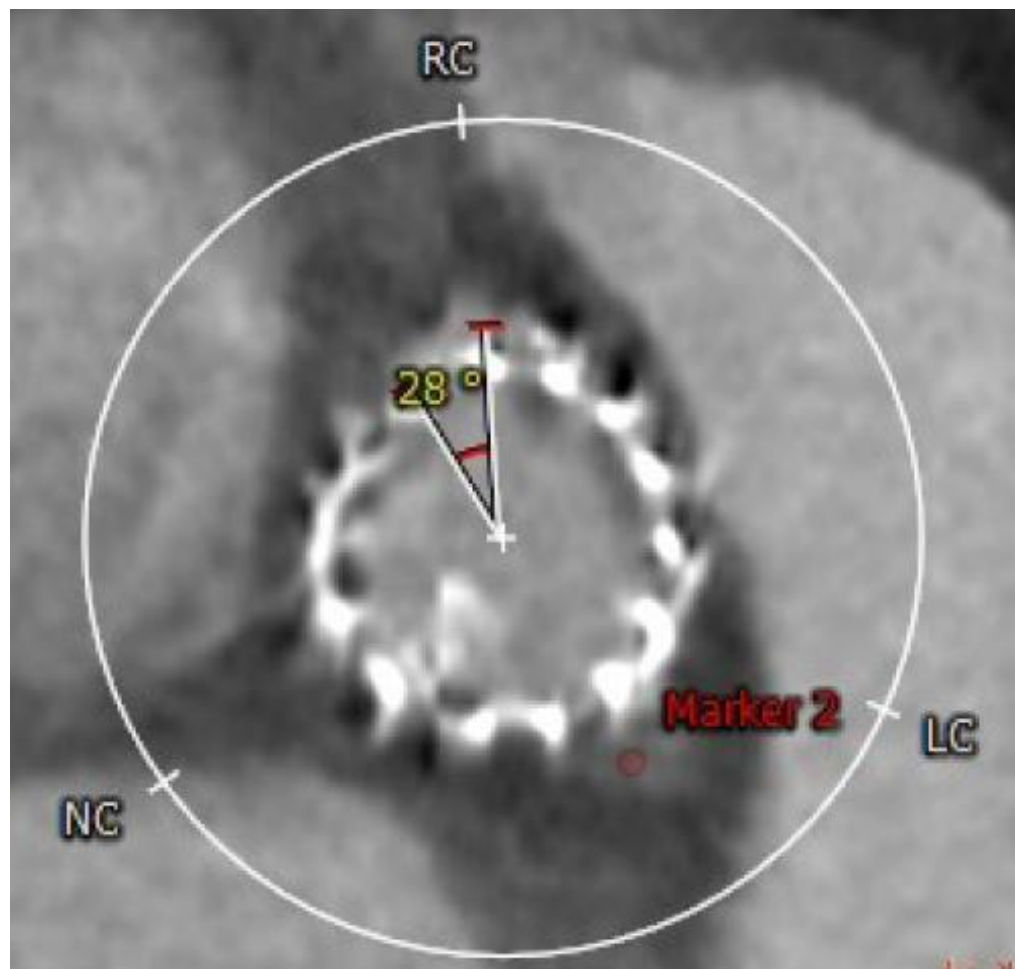
Phase: 30,0%



VTC LM Node 5

Phase: 30,0%



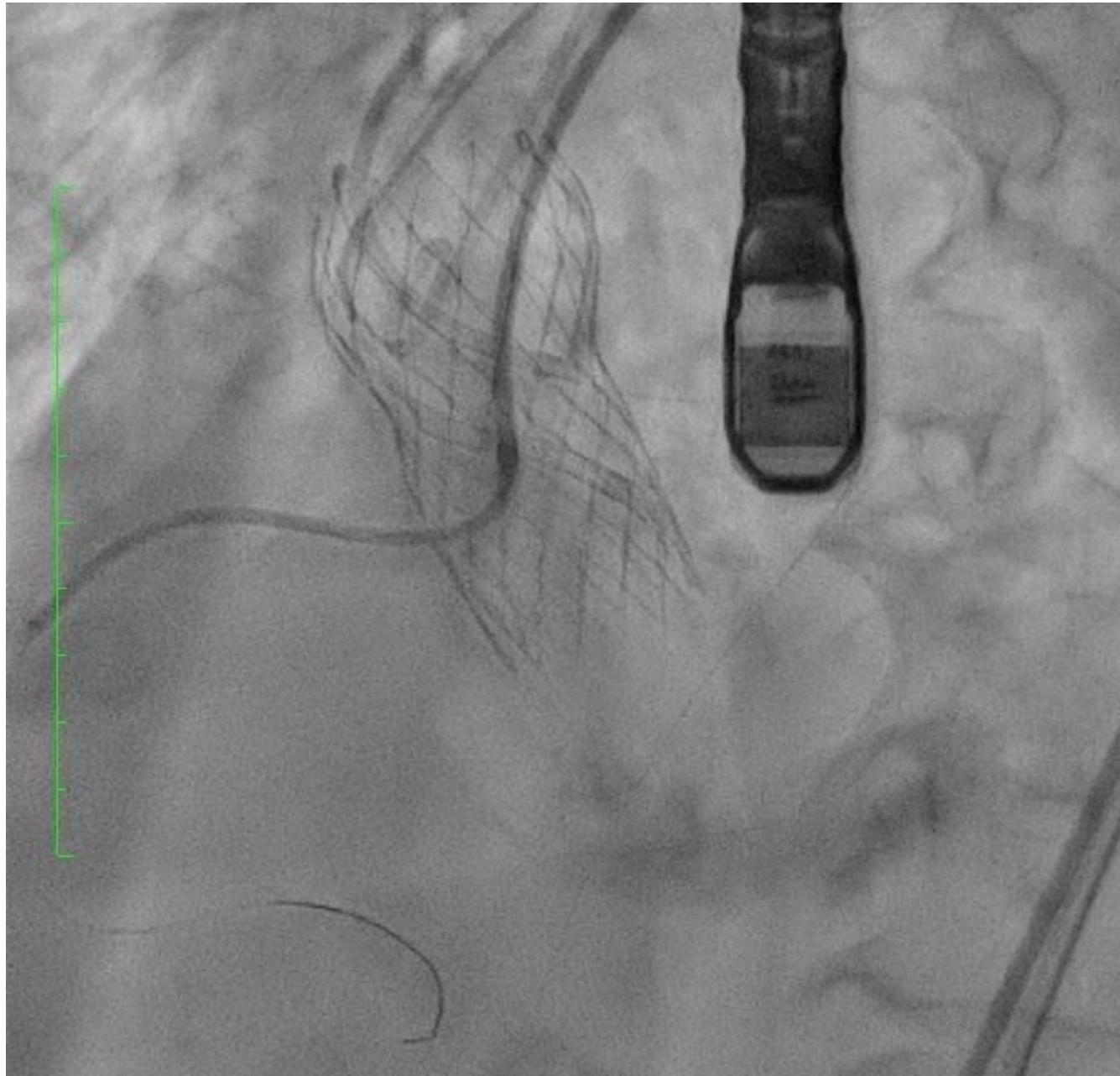


Plan de vol

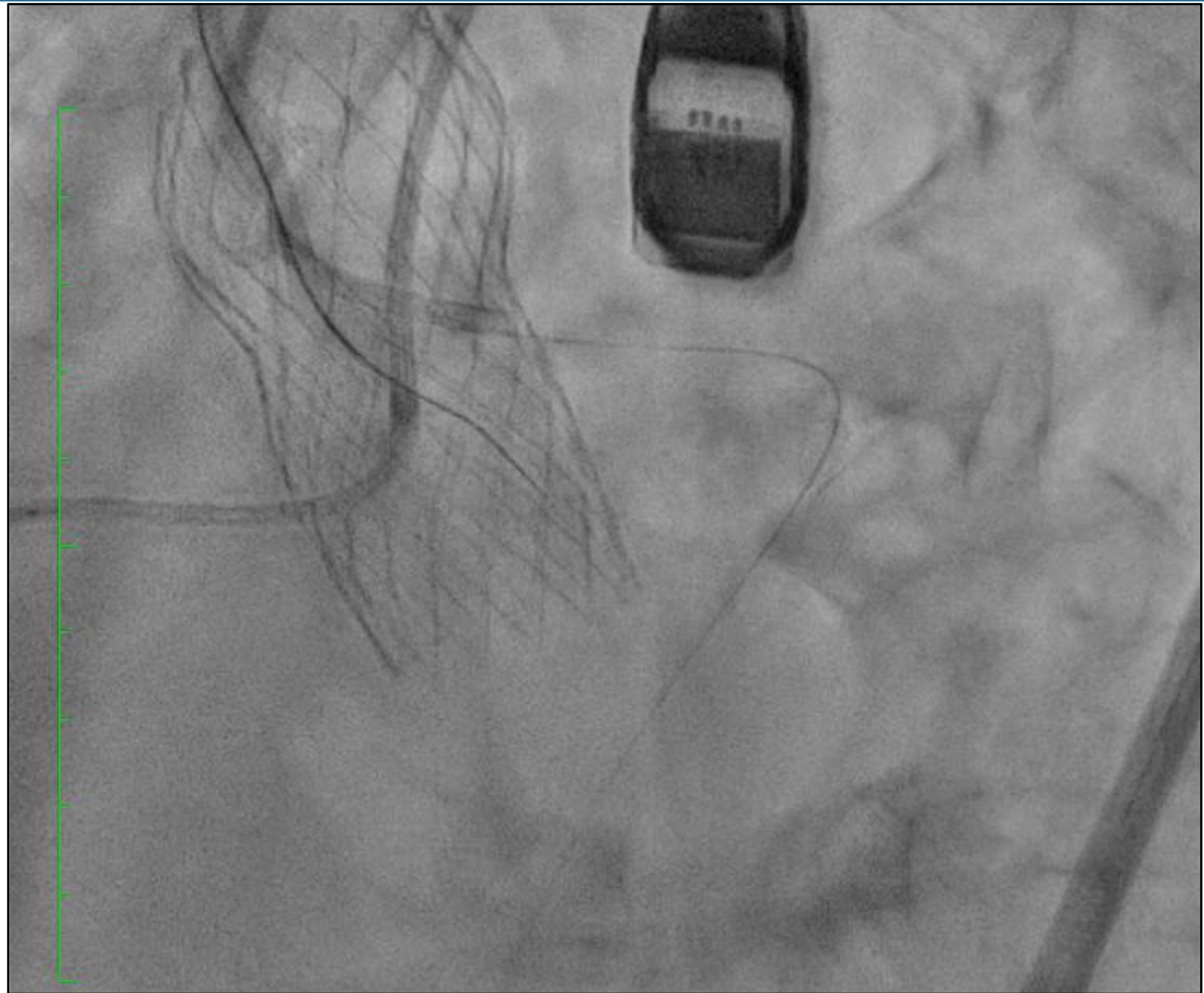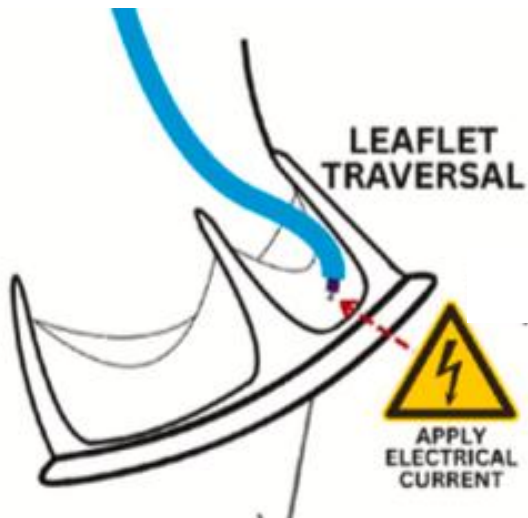
Abord fémoral droit pour TAVI in TAVI + préparation feuillet CG par technique Unicorn

Abord fémoral gauche pour guiding de protection LM

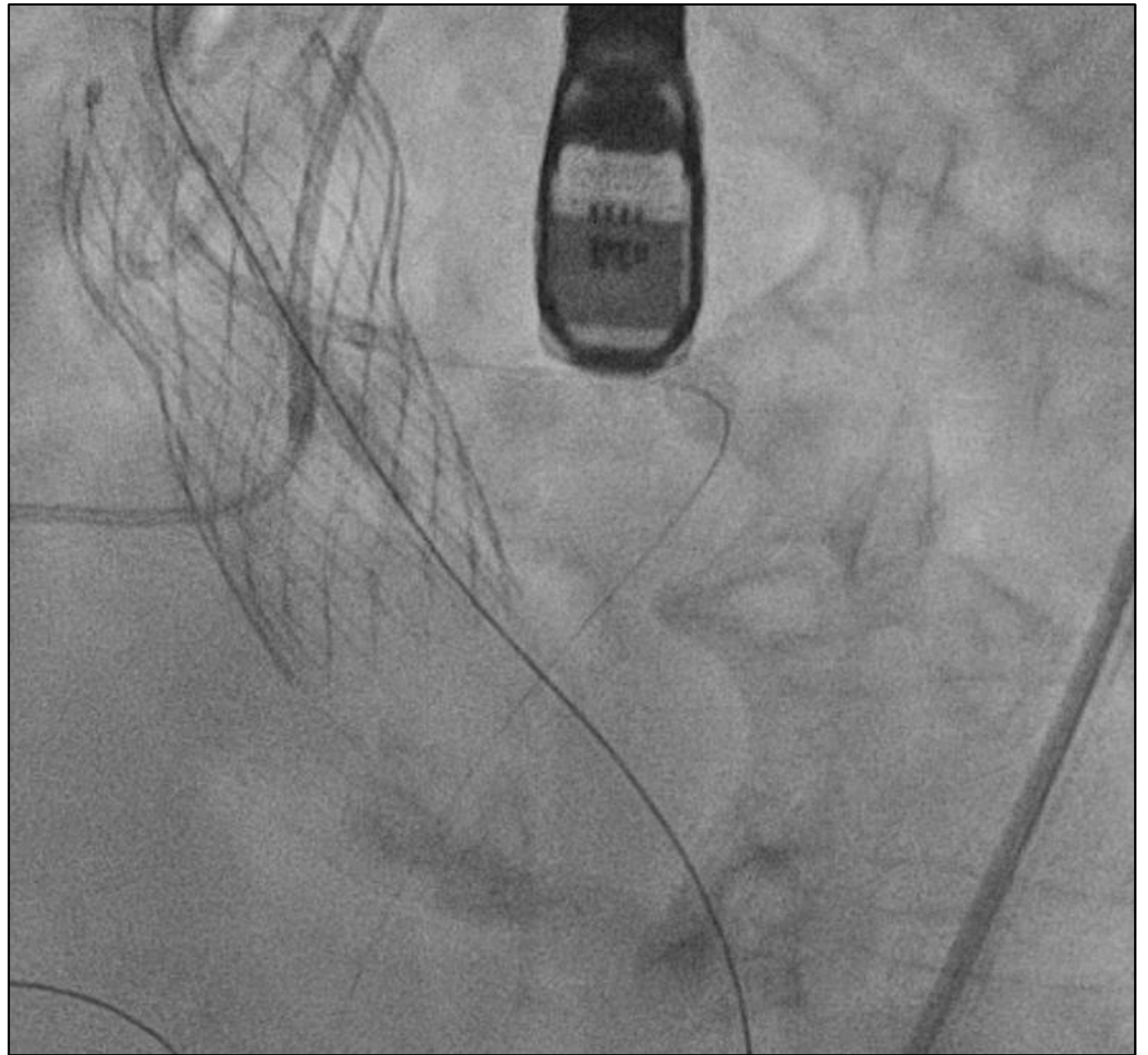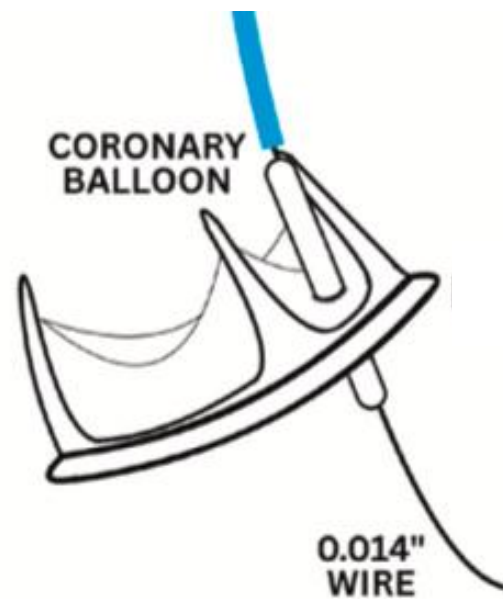
Abord radial droit pour protection RCA avec cheminée



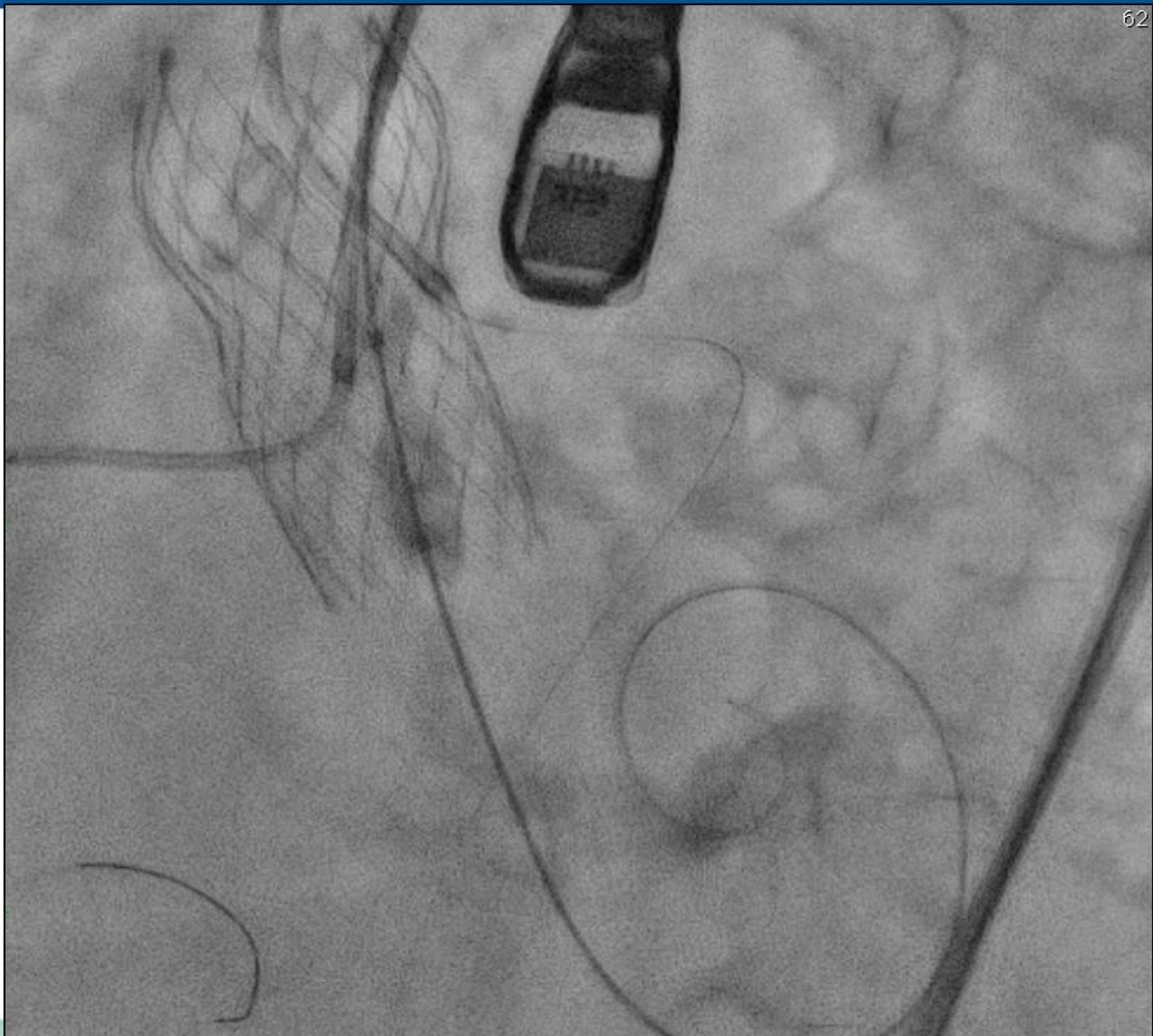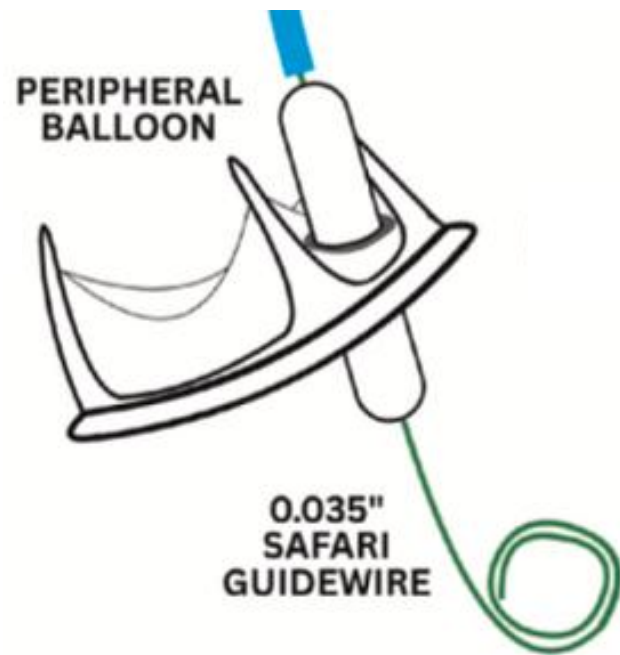
Franchissement du feuillet Guide Astato 40 XS électrifié



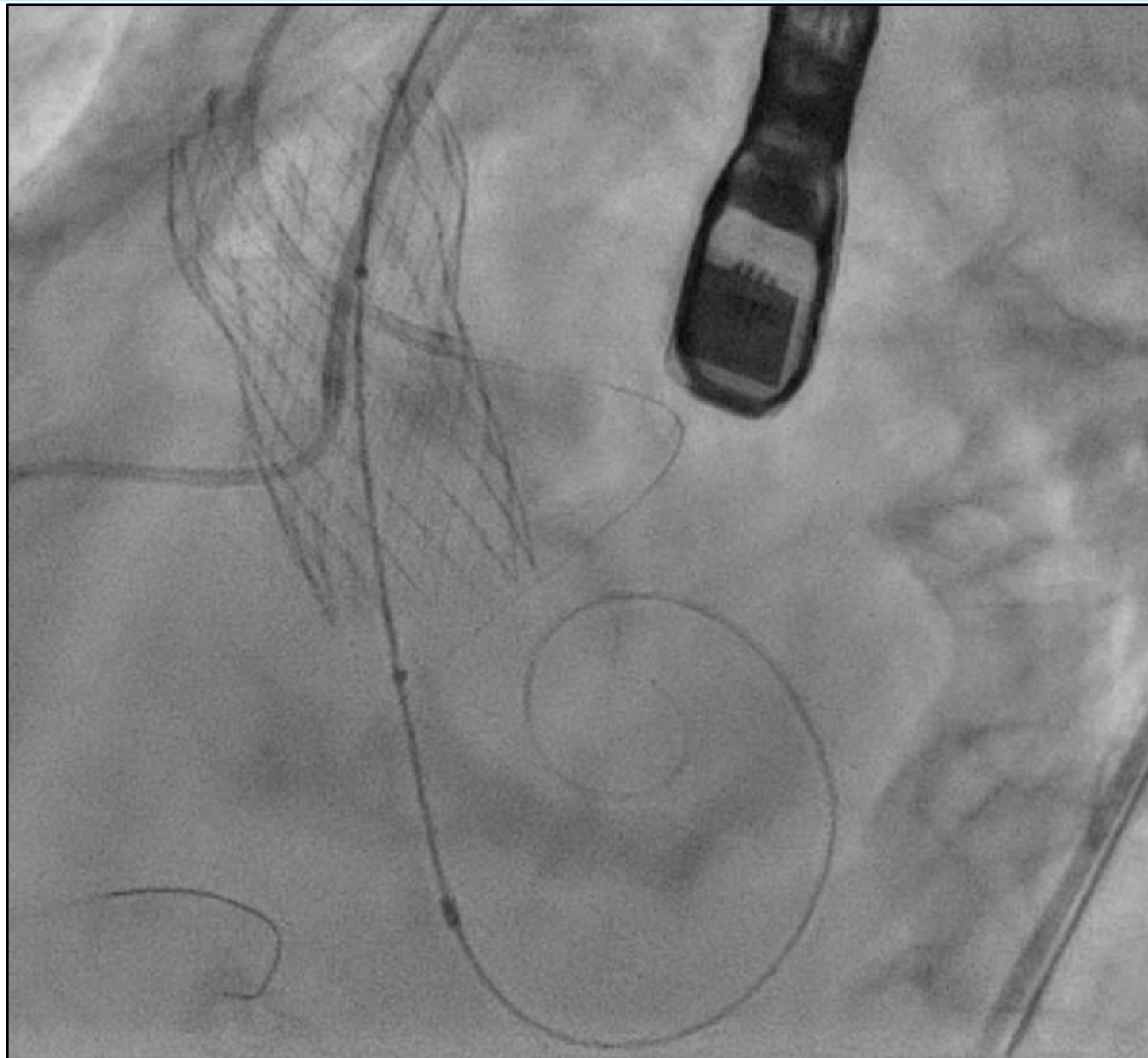
Dilatation au ballon NC 4,0 x 15 mm



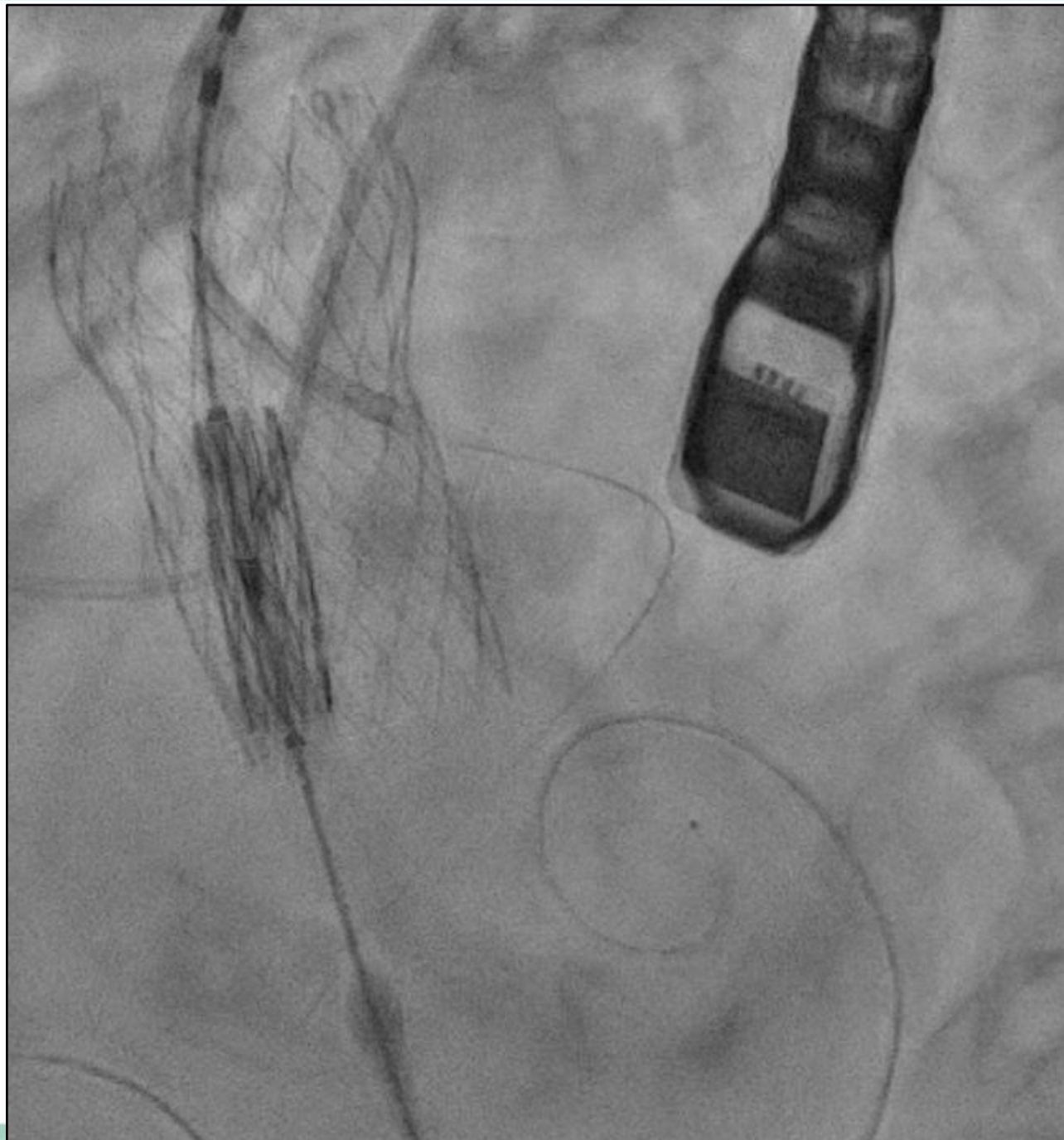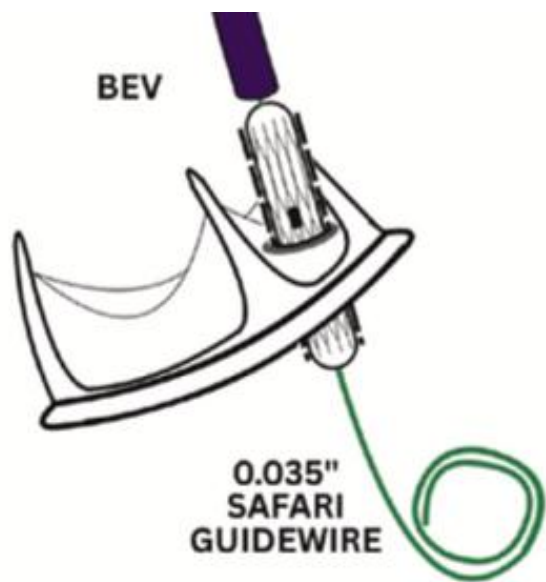
Dilatation ballon Mustang 8 x 20 mm

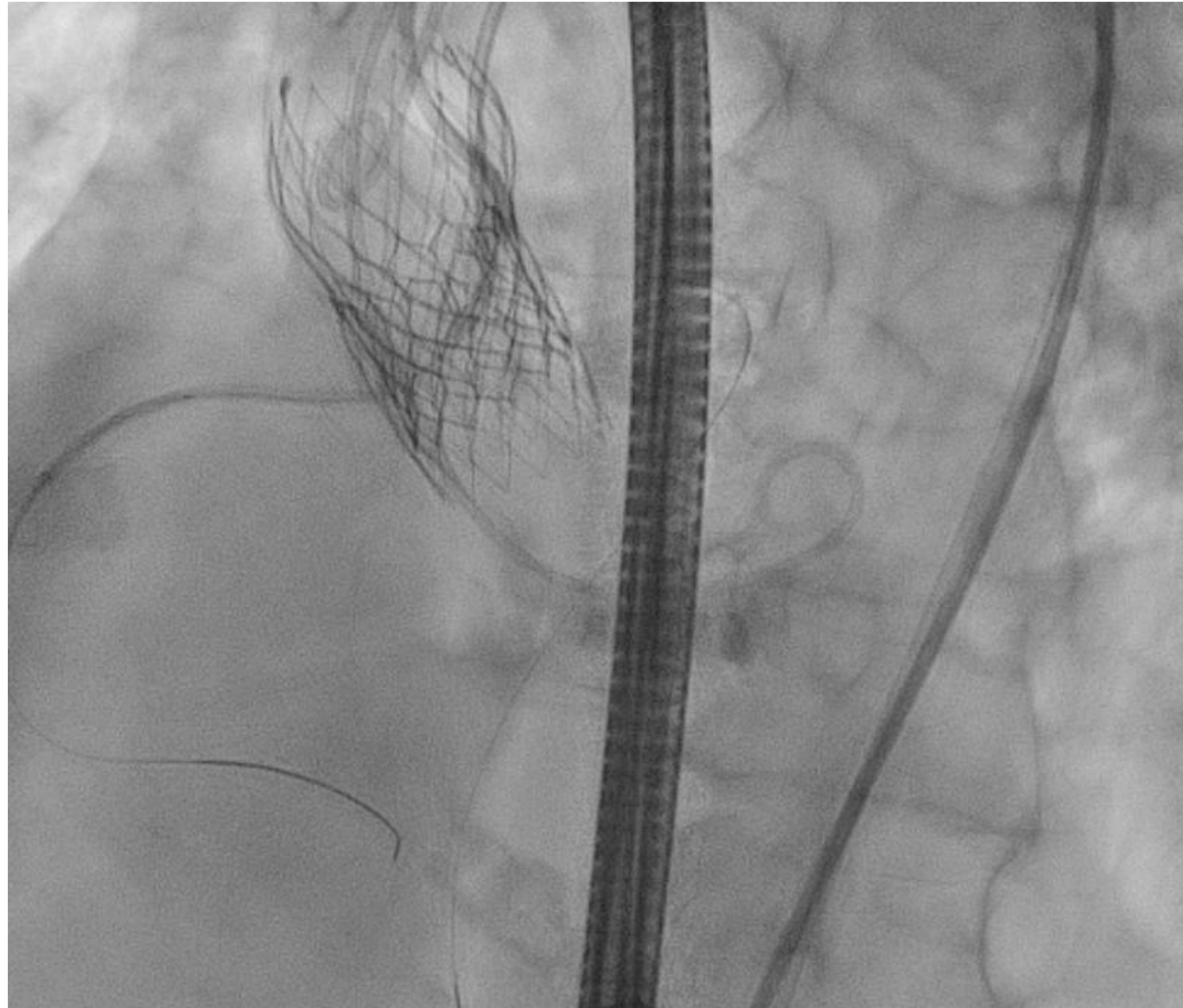


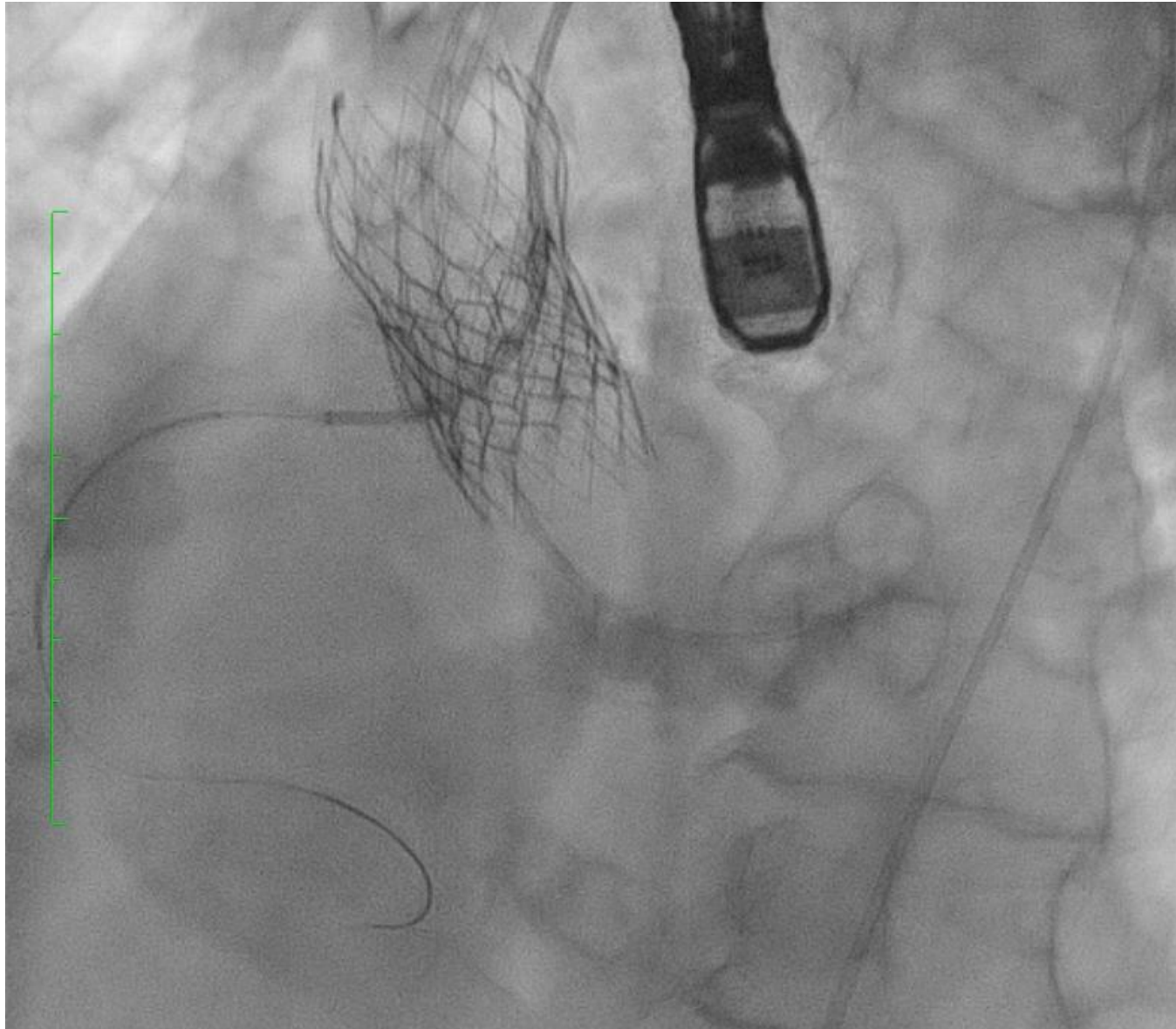Dilatation ballon Atlas Gold
20 x 40 mm



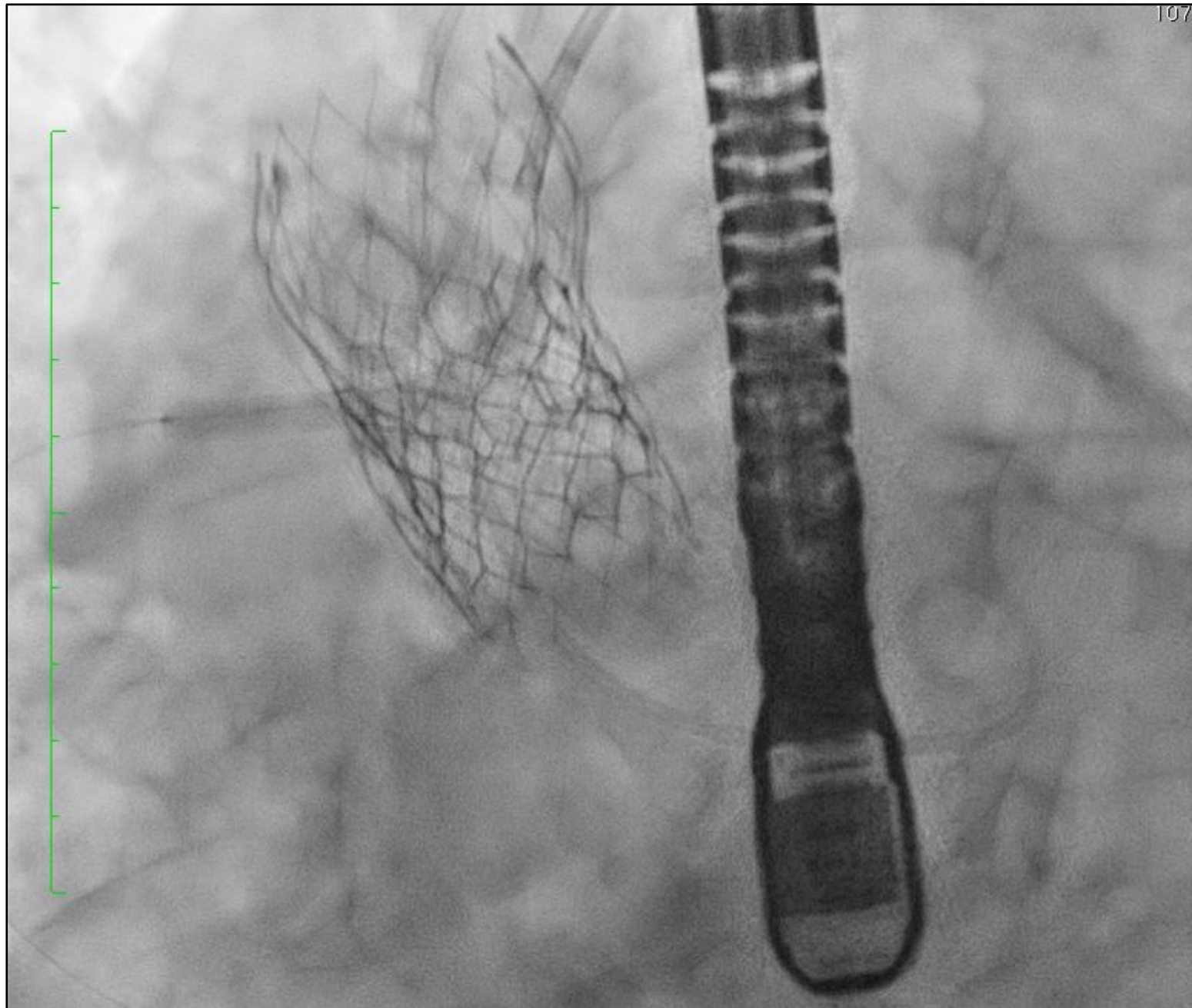
Déploiement valve Sapien 3 Ultra 23 mm







Cheminée CD par stent
Synergy 3,0 x 38 mm



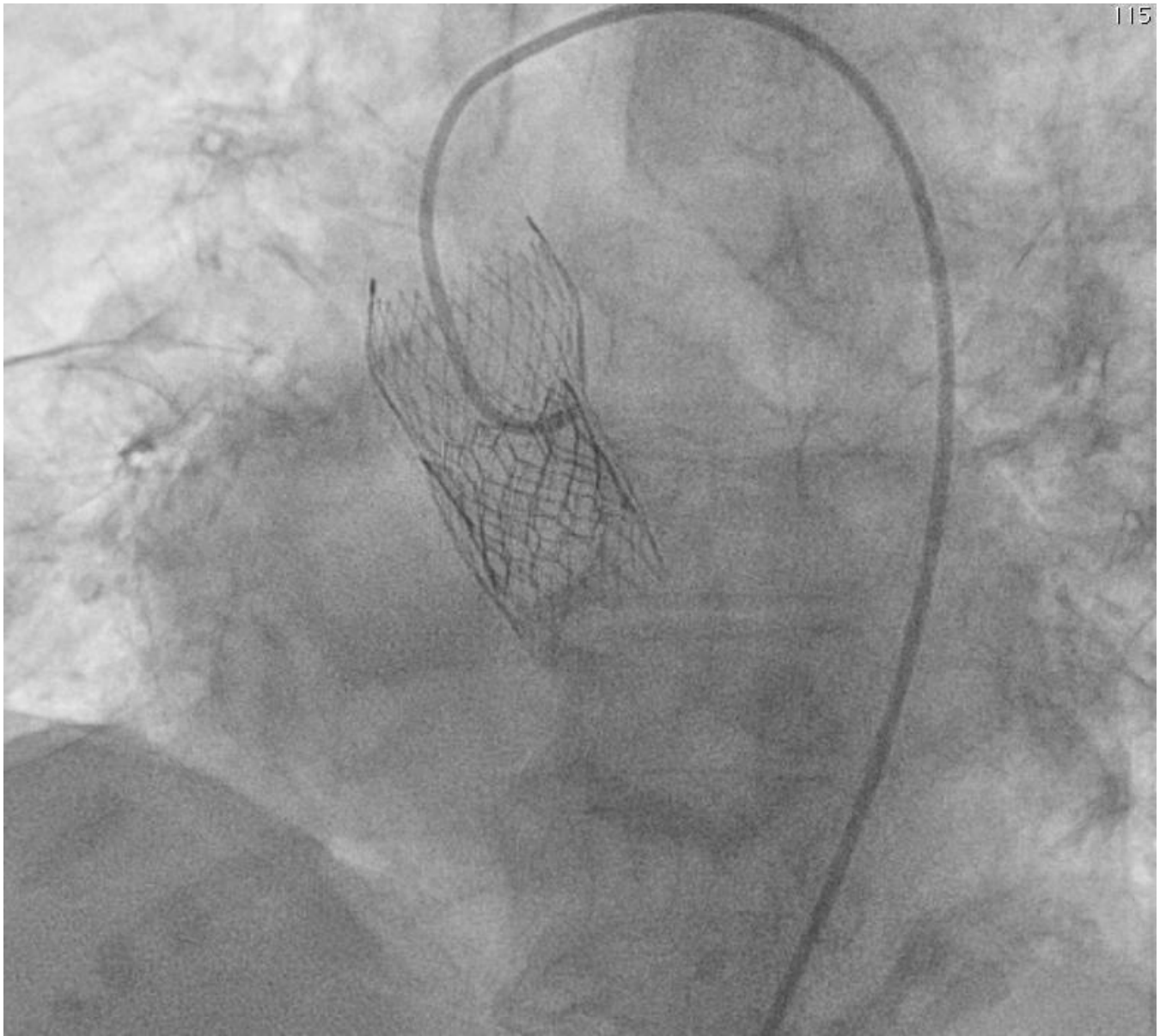Sortie de salle et transfert SSPI

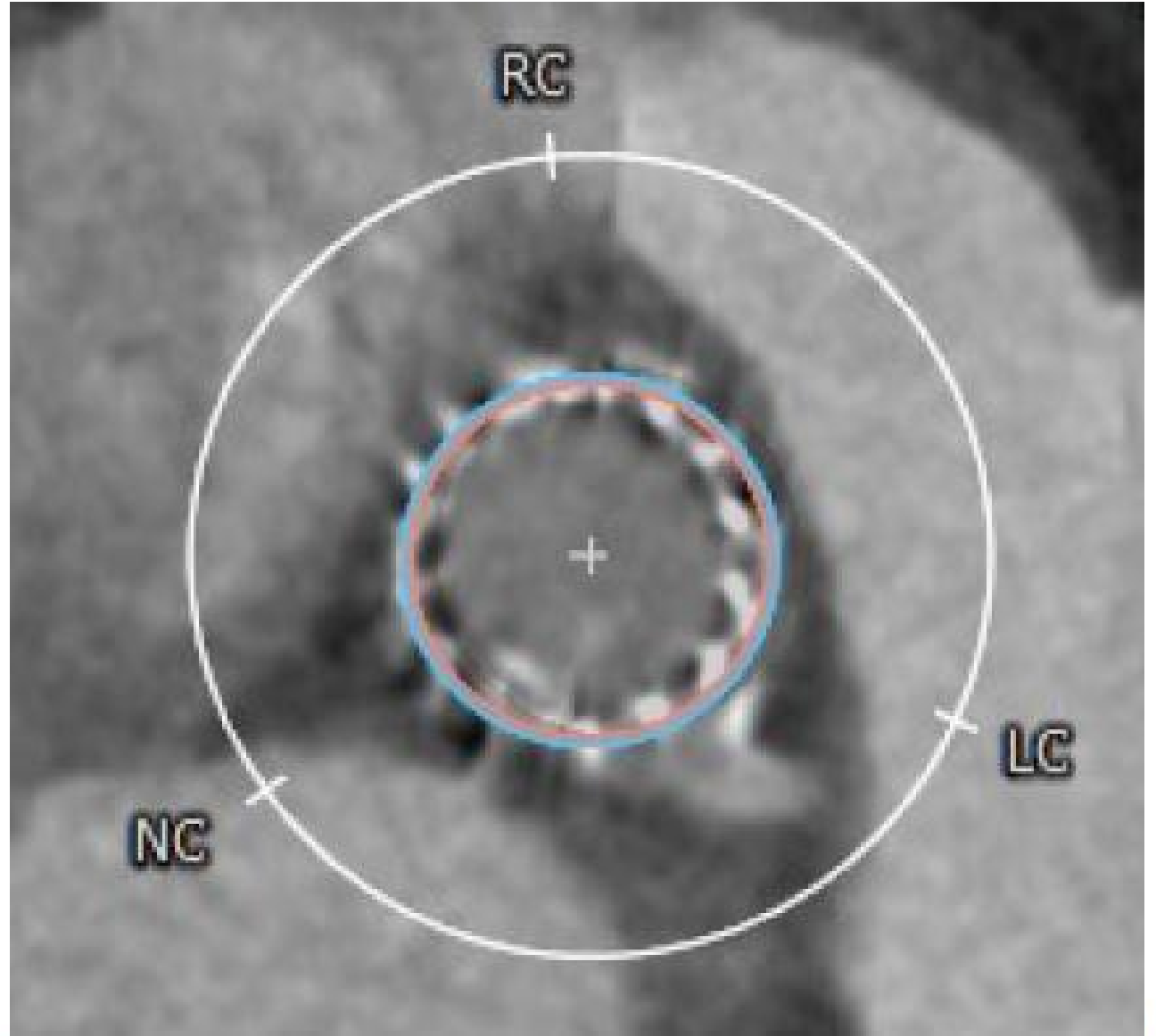
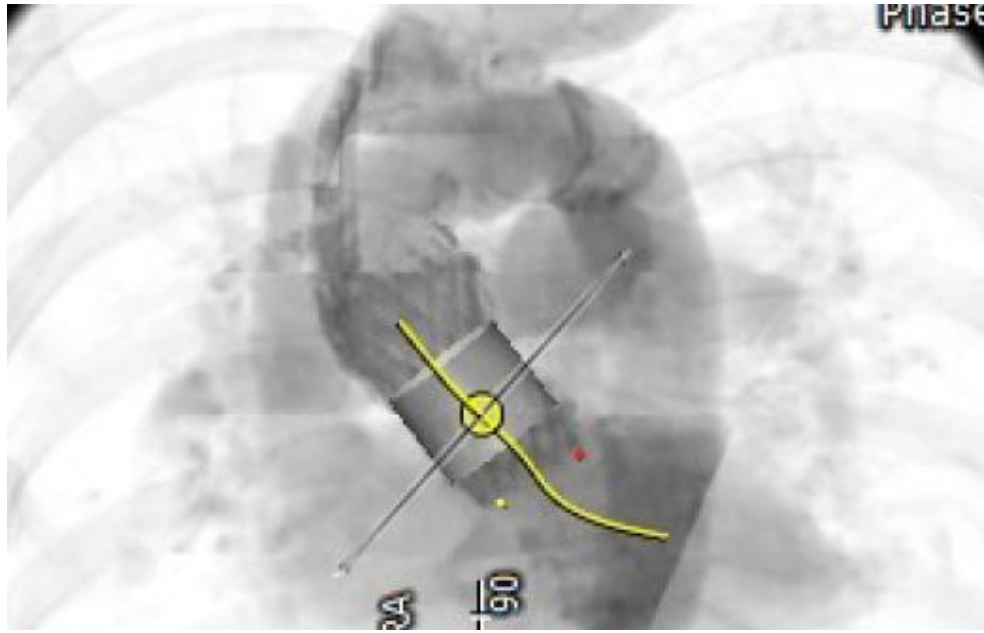
En SSPI, dégradation hémodynamique

ETT: pas d'épanchement péricardique

ECG: sus ST antérieur

Transfert immédiat en salle devant très probable occlusion du TCG





Et si on rejouait le match ?

Savoir accepter du leaflet overhang pour limiter le risque coronaire

Choix de prothèse de plus petite taille ? Eviter une trop grande overexpansion