



28-30
JANVIER
2026

MARSEILLE
PALAIS DU PHARO

Imagerie dans les lésions calcifiées

Dr Nicolas COMBARET
CHU Clermont-Ferrand

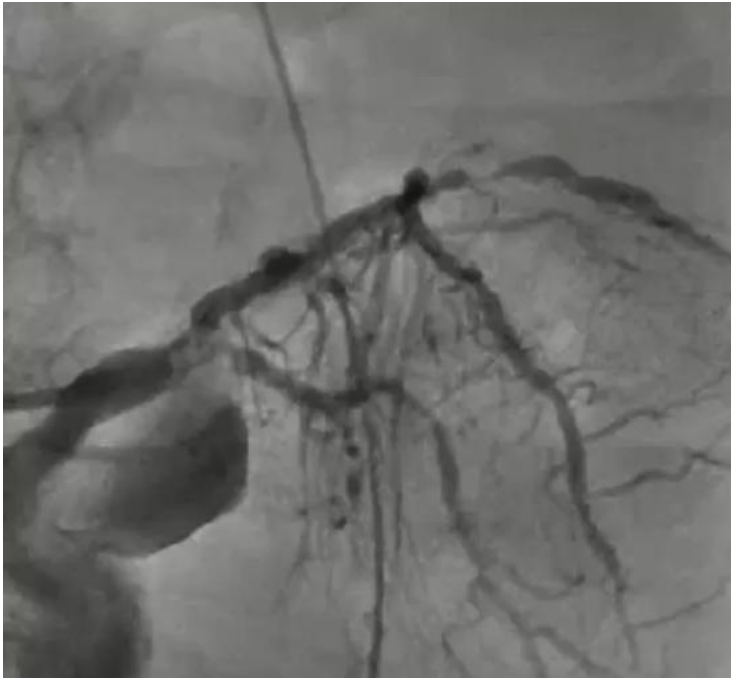CONFLITS D'INTÉRÊTS

Consultant Medtronic

Angiographie seule ?

INSUFFISANTE mais...

Optimiser son image sur les premières acquisitions +++

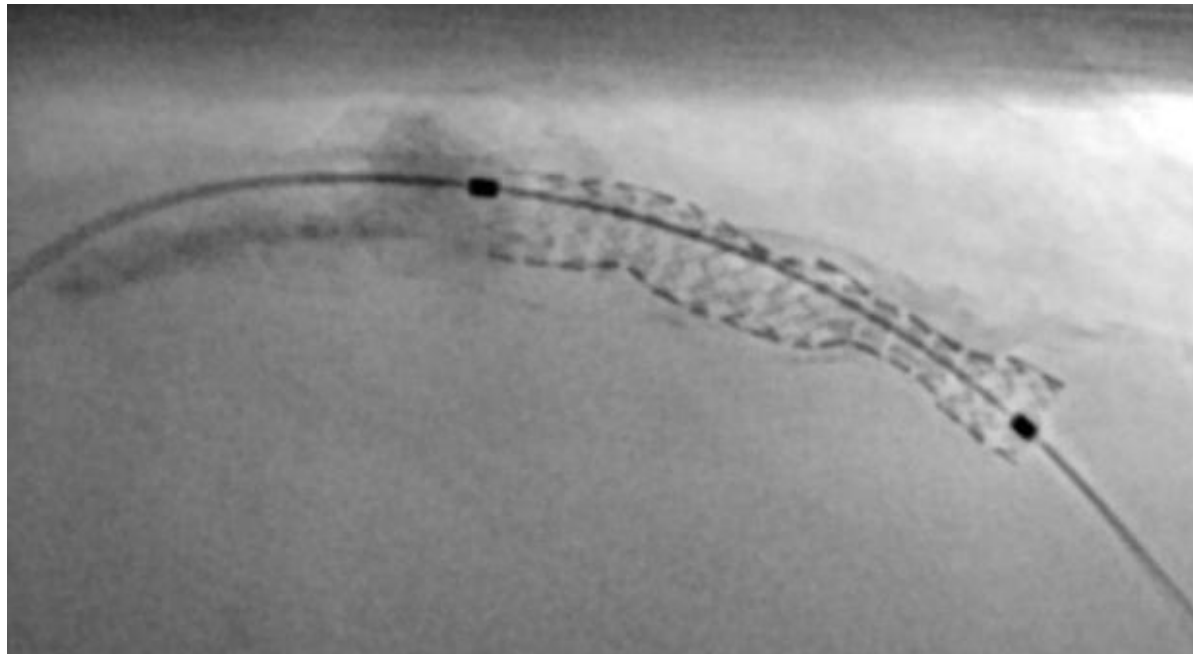


- Augmenter la puissance des rayons (kilovoltage)
- Augmenter la cadence image (15i/s)
- Collimater

Angiographie seule ?

INSUFFISANTE mais...

Utiliser les outils intégrés = réhausseur de stents



Imagerie endocoronaire : OCT ou IVUS ?

	IVUS	OCT
Résolution spatiale	Modérée ($\approx 100\text{--}150\ \mu\text{m}$)	Très élevée ($\approx 10\text{--}20\ \mu\text{m}$)
Pénétration tissulaire	Excellente	Limitée
Mesure de l'épaisseur du calcium	Difficile	Précise
Mesure de l'arc de calcium	Approximative	Précise
Mesure de la longueur du calcium	Bonne	Bonne
Évaluation de la sévérité du calcium	Limitée (ombre acoustique)	Excellente (arc, épaisseur, longueur)
Visualisation après traitement du calcium	Limitée	Excellente (fractures du calcium visibles)
Utilisation en insuffisance rénale	Préférable	À limiter (contraste)

Quels bénéfices de l'imagerie endocoronaire ?

ORIGINAL ARTICLE

Intravascular Imaging–Guided Angiography–Guided Complex PCI

Lee, S.-J., Lee, S.Y., Lee, S.M., Kim, K.H., Yun, J., Yoon, Y.H., Park, W.S., Lee, M.G., Kang, J.-S., Koh, D., Hong, S.-J.

Optical coherence tomography–guided versus angiography–guided percutaneous coronary intervention for patients with complex lesions (OCCUPI): an investigator-initiated multicentre, randomised, open-label, superiority trial in South Korea

Sung-Jin Hong*, Seung-Jun Lee*, Sang-Hyup Lee, Jong-Young Lee, Deok-Kyu Cho, Jin Won Kim, Sang Min Kim, Seung-Ho Hur, Ji-Yong Jang, Jin Sin Koh, Hoyoun Won, Jun-Won Lee, Soon Jun Hong, Dong-Kie Kim, Jeong Cheon Choe, Jin Bae Lee, Soo-Joong Kim, Tae-Hyun Yang, Jung-Hee Lee, Young Joon Hong, Jong-Hwa Ahn, Yong-Joon Lee, Chul-Min Ahn, Jung-Sun Kim, Young-Guk Ko, Myeong-Ki Hong, Yangsoo Jang, Byeong-Keuk Kim, for the OCCUPI investigators†

Mitsuaki Matsunaga, M.D., Hironobu Takahashi, M.D., Matthew J. Price, M.D., Hiram G. Gibler, M.D., Francesco Prati, M.D., Paolo Canova, M.D., David Leistner, M.D., Ozgen Dogan, M.D., Franco Fabbiocchi, M.D., Hong Nie, Ph.D., Jana Bunc, Ph.D., Robert W. McNutt, Ph.D., Nick E.J. West, M.D., and Gregg W. Stone, M.D., for the ILUMIEN Investigators

ORIGINAL ARTICLE

OCT or Angiography Guidance for PCI in Complex Bifurcation Lesions

N.R. Holm, L.D. Andreassen, O. Negele, N.T. Olsen, J. ...

Circulation

Volume 148, Issue 16, 17 October 2023; Pages 1195-1206
<https://doi.org/10.1161/CIRCULATIONAHA.123.066429>



ORIGINAL RESEARCH ARTICLE

Optical Coherence Tomography–Guided or Intravascular Ultrasound–Guided Percutaneous Coronary Intervention: The OCTIVUS Randomized Clinical Trial

Do-Yoon Kang, MD *, Jung-Min Ahn, MD *, Sung-Cheol Yun, PhD, Seung-Ho Hur, MD, Yun-Kyeong Cho, MD, Cheol Hyun Lee, MD, Soon Jun Hong, MD , Subin Lim, MD , Sang-Wook Kim, MD , Hoyoun Won, MD , Jun-Hyok Oh, MD , Jeong Cheon Choe, MD, Young Joon Hong, MD, Yong-Hoon Yoon, MD , Hoyun Kim, MD, Yeonwoo Choi, MD , Jinho Lee, MD , Young Won Yoon, MD, Soo-Joong Kim, MD, Jang-Ho Bae, MD , Duk-Woo Park, MD , and Seung-Jung Park, MD for the OCTIVUS Investigators

Etude CALIPSO

RCT OCT versus angio

134 patients

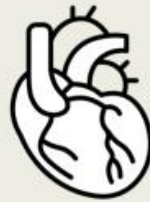MSA OCT > MSA angio
(6.5mm² versus 5.0mm²)

JAMA Cardiology

RCT: OCT vs Angiography for Guidance of Percutaneous Coronary Intervention Procedures of Calcified Lesions

POPULATION

109 Men, 23 Women

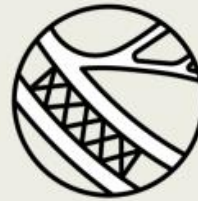

Adults with moderate to severe calcified coronary artery lesions having percutaneous coronary intervention (PCI)

Median (IQR) age, 73 (66-78) y

INTERVENTION

134 Participants analyzed

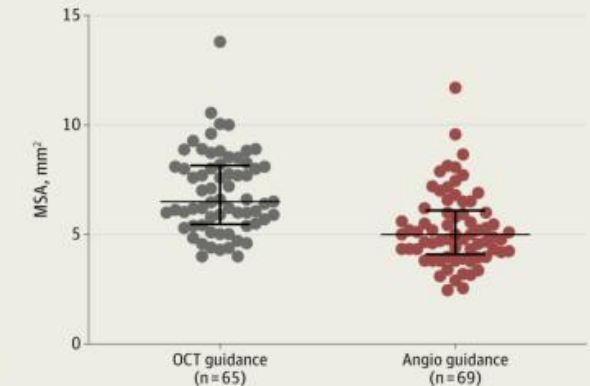


65 Optical coherence tomography (OCT)-guided PCI
PCI guided by OCT analysis (pre and post stenting) and predefined standardized management algorithms

69 Angio-guided PCI
PCI guided by angiography analysis alone at the discretion of the operator

FINDINGS

Post-PCI MSA was significantly larger in the OCT-guided PCI group than in the angio-guided PCI group



Median (IQR) post-PCI MSA:

OCT-guided PCI: 6.5 mm² (5.5-8.1 mm²)

Angio-guided PCI: 5.0 mm² (4.1-6.1 mm²)

P value for between-group comparison, $P < .001$

SETTINGS / LOCATIONS



12 Interventional cardiology centers in France

PRIMARY OUTCOME

Minimal stent area (MSA; mm²) measured by OCT in both groups after stent implantation

Amabile N, Rangé G, Landolf Q, et al. OCT vs angiography for guidance of percutaneous coronary intervention procedures of calcified lesions: the CALIPSO randomized clinical trial. *JAMA Cardiol.* Published online April 30, 2025. doi:10.1001/jamacardio.2025.0741

© AMA

Amabile N, *JAMA Cardiol.* 2025. PMID: 40305015; PMCID: PMC12044539

Etude ILUMIEN IV calcified lesions substudy

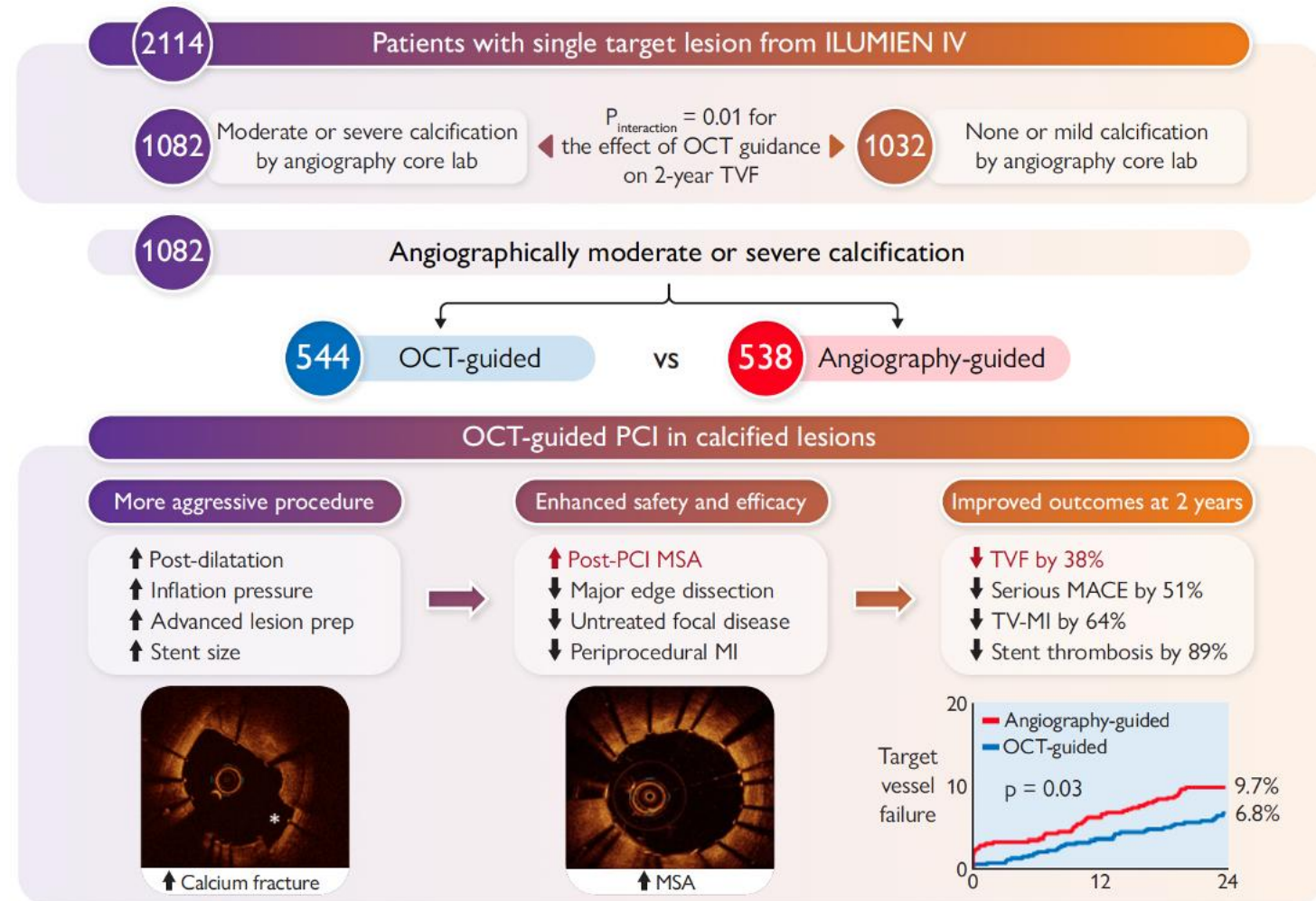
RCT OCT versus angio

1082 patients

MSA OCT > MSA angio
(5.7mm² versus 5.3mm²)

TVF OCT ↘ 38% à 2 ans

MACE OCT ↘ 51% à 2 ans



Ali ZA. Eur Heart J. 2025 PMID: 40470719; PMCID: PMC12369818

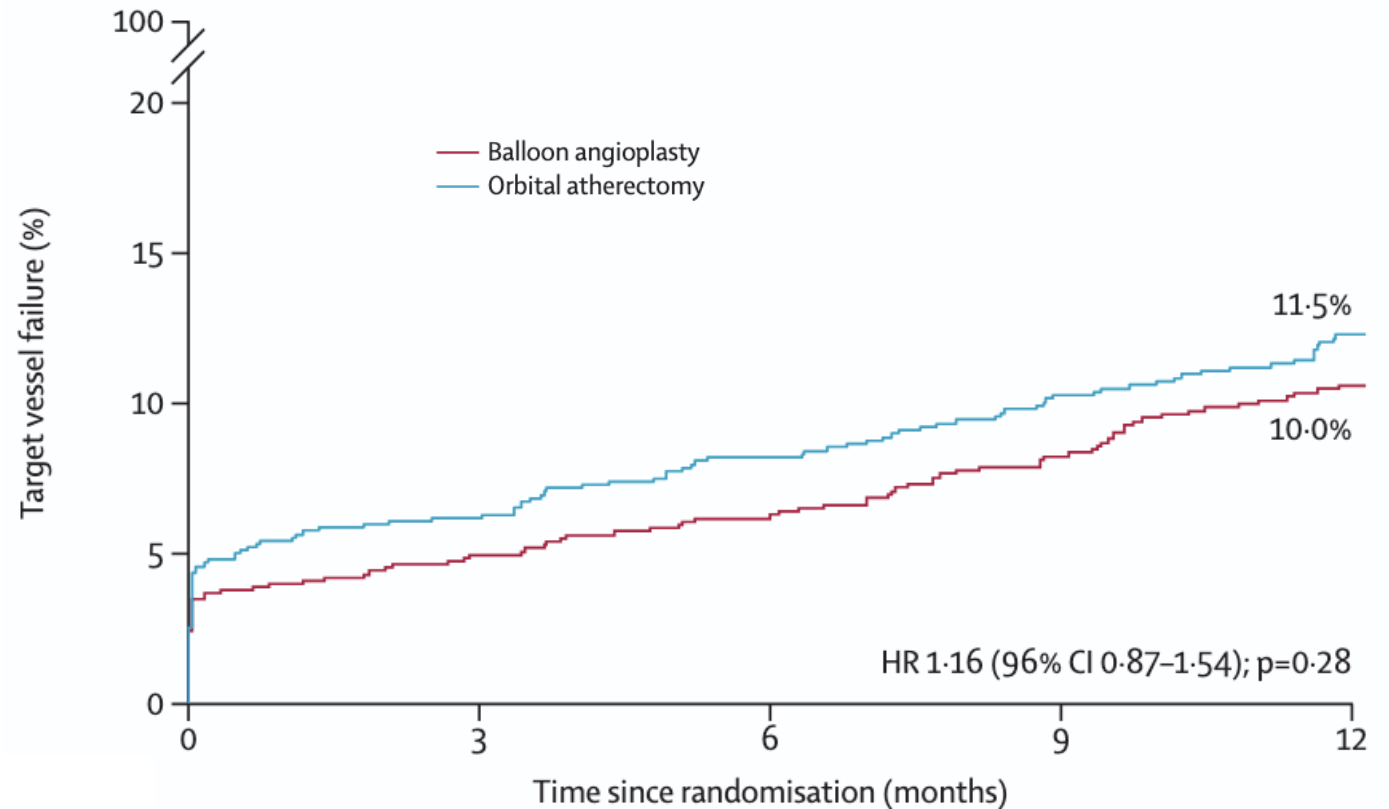
Etude ECLIPSE : athérectomie orbitale

RCT orbitale versus ballon avant DES

2005 patients

**TVF identique à 1 an
entre OA et ATL au ballon**

**MSA au site de calcif max :
7.67 mm² vs 7.42 mm²**



Kirtane AJ. Lancet. 2025 PMID: 40174596.

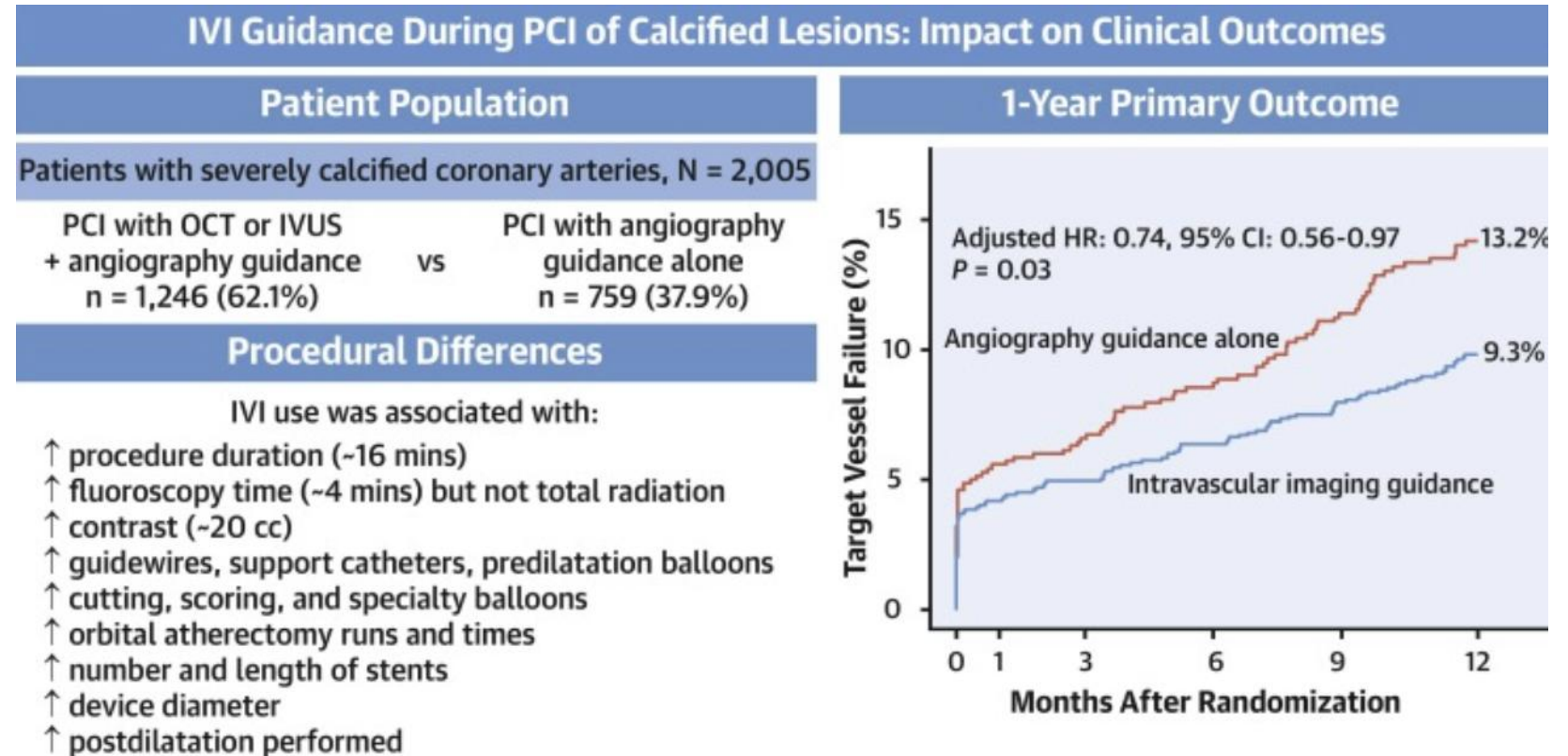
Etude ECLIPSE : sous groupe imagerie endo

1246 patients avec IEC
vs 759 sans IEC

819 OCT et/ou 513 IVUS

TVF IEC ↘ 26% à 1 an

Pas différence entre OCT ou
IVUS guidance



Stone GW, JACC Cardiovasc Interv. 2025. PMID: 41093451.



ESC

European Society
of Cardiology

European Heart Journal (2023) **44**, 4340–4356

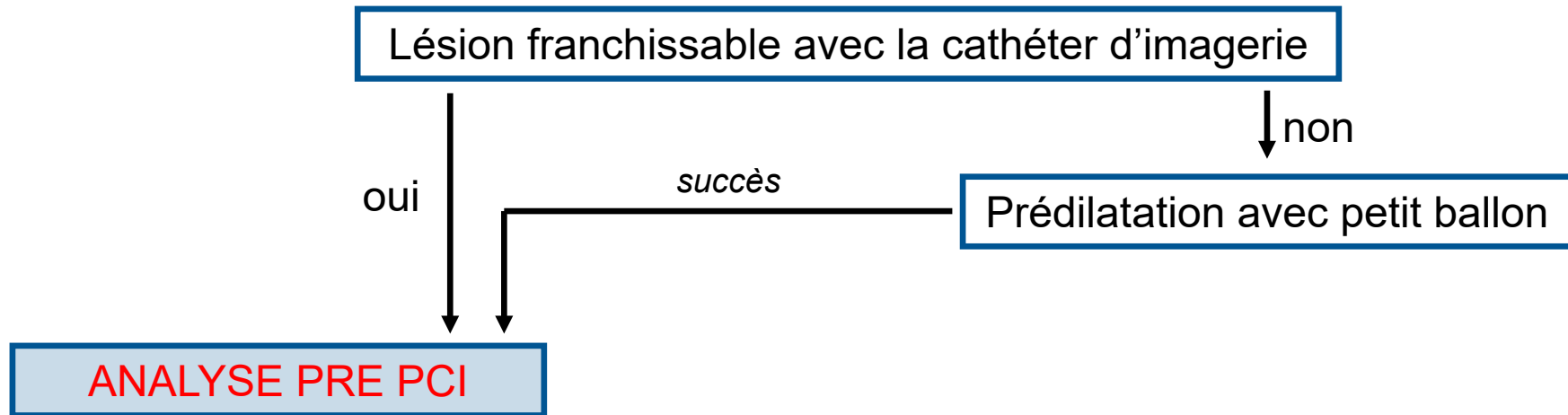
<https://doi.org/10.1093/eurheartj/ehad342>

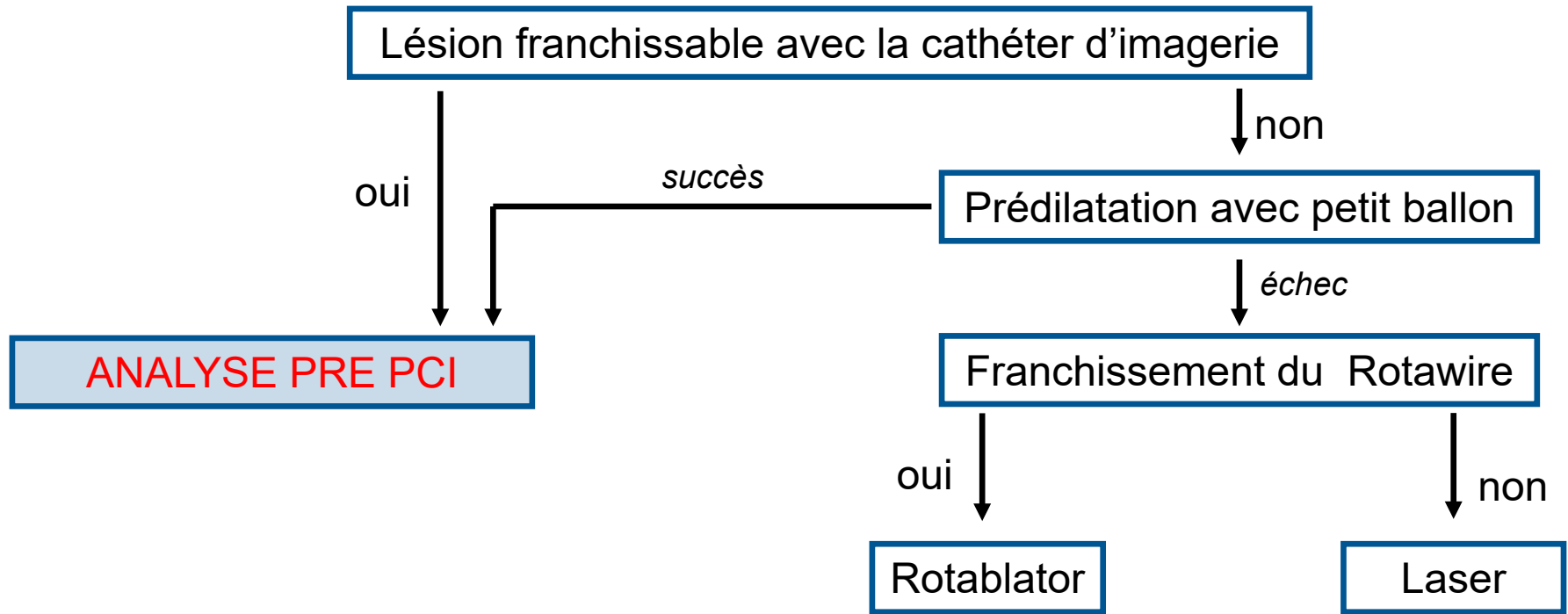
FASTTRACK CLINICAL RESEARCH

Interventional cardiology

Management strategies for heavily calcified coronary stenoses: an EAPCI clinical consensus statement in collaboration with the EURO4C-PCR group

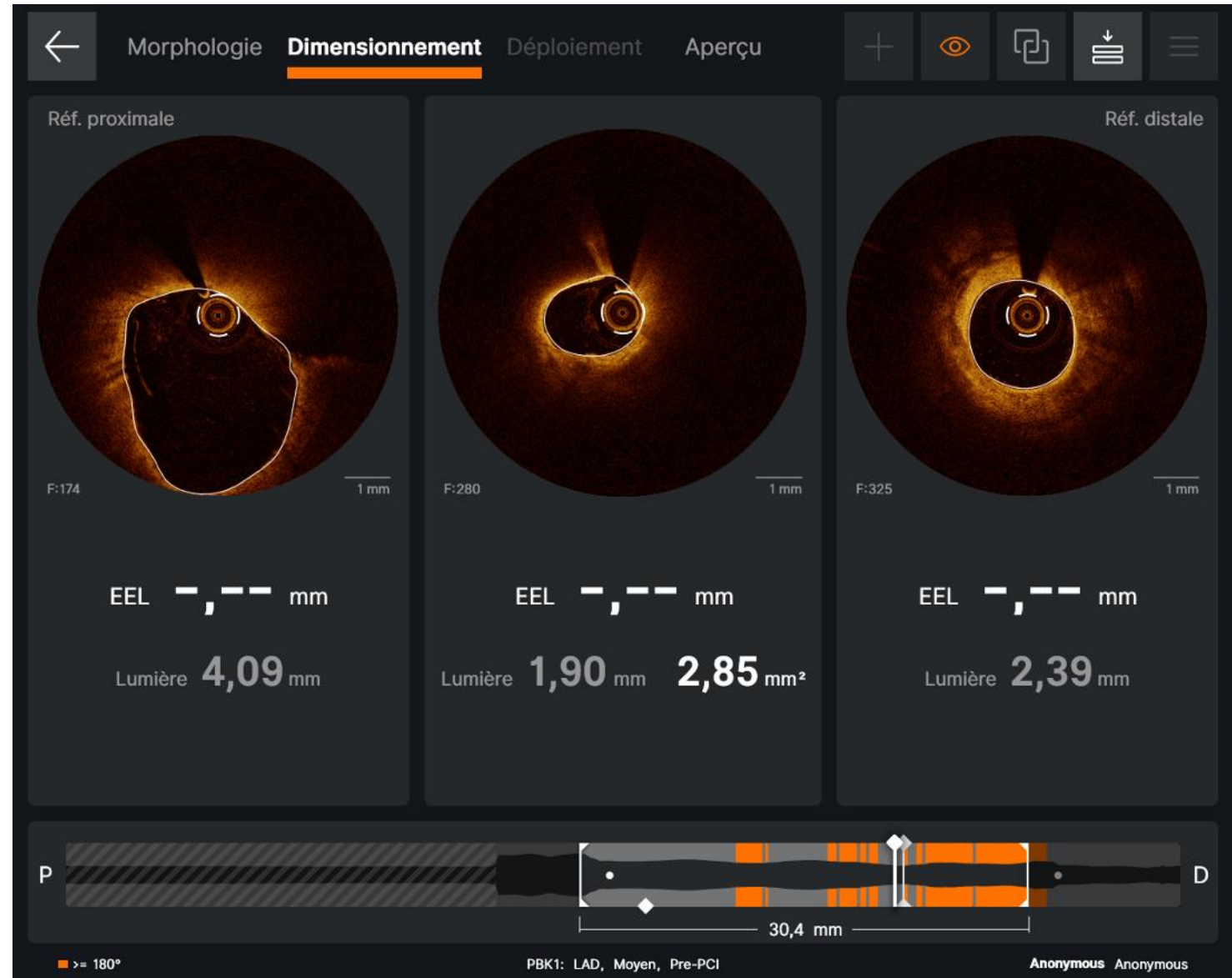Lésion franchissable avec la cathéter d'imagerie





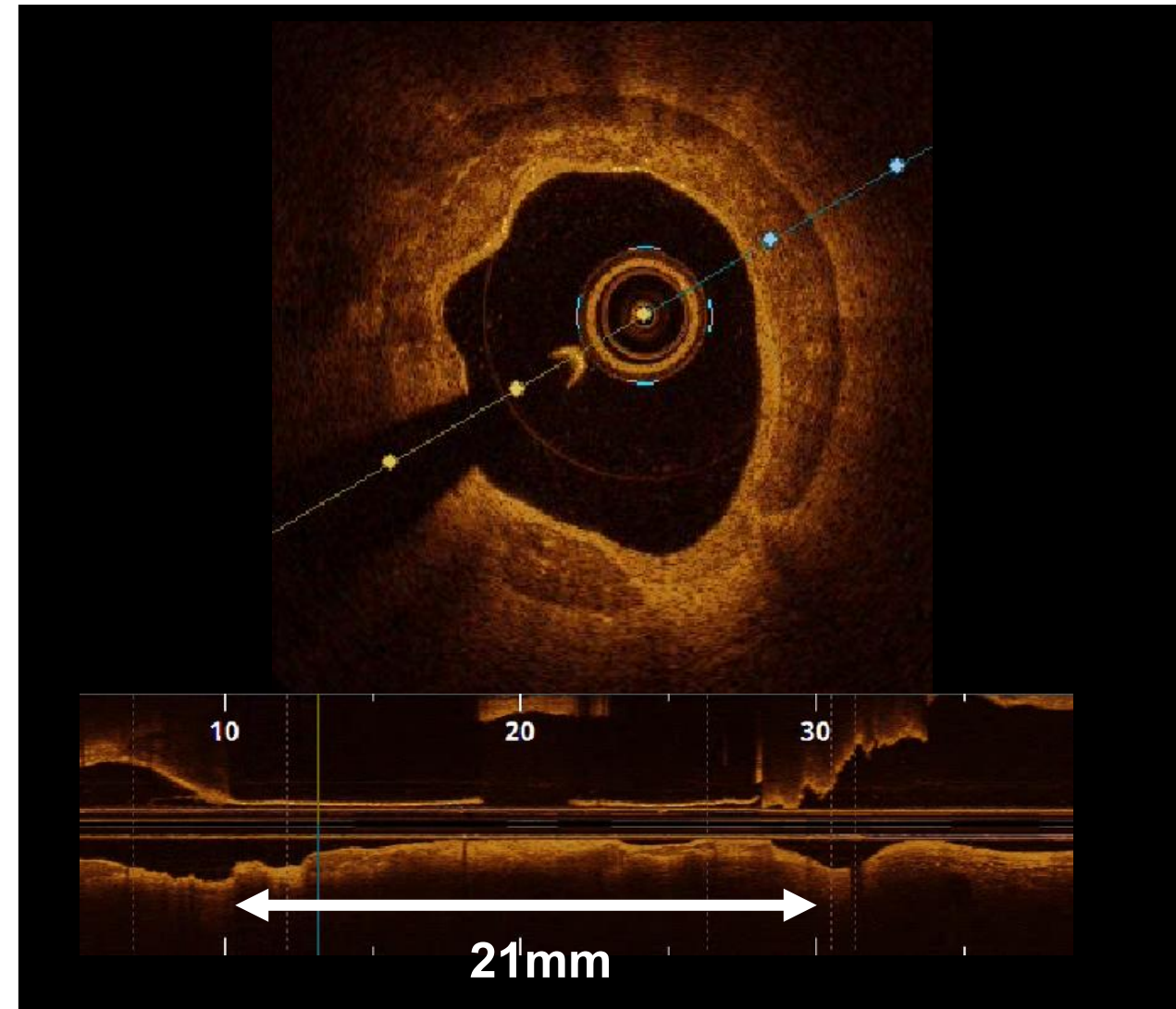
Analyse pré PCI

1. Diamètre de référence (amont et aval)
2. Longueur de lésion



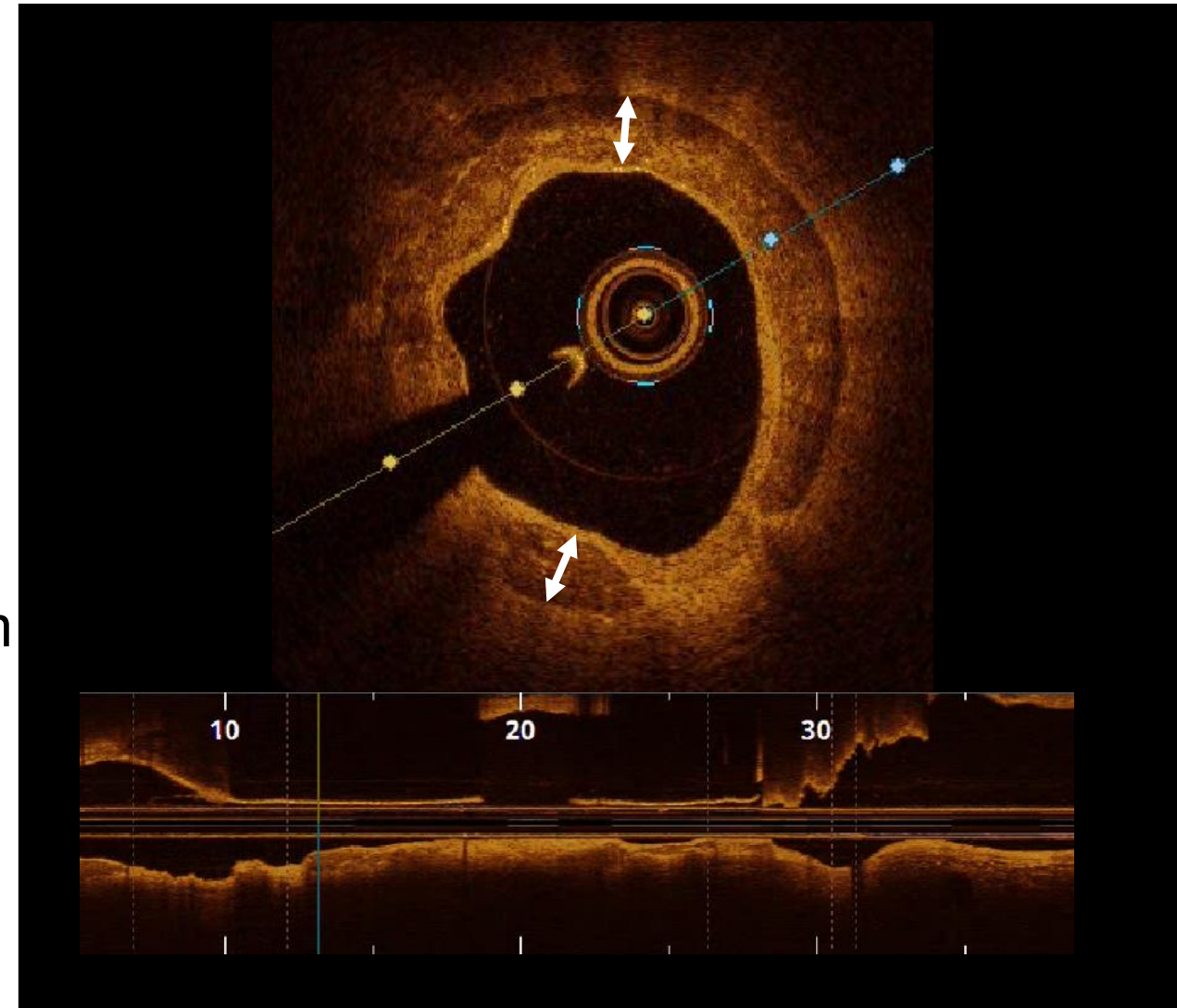
Analyse pré PCI

1. Diamètre de référence
2. Longueur de lésion
3. Morphologie de la plaque calcifiée
 - **Longueur** du calcaire $> 5\text{mm}$



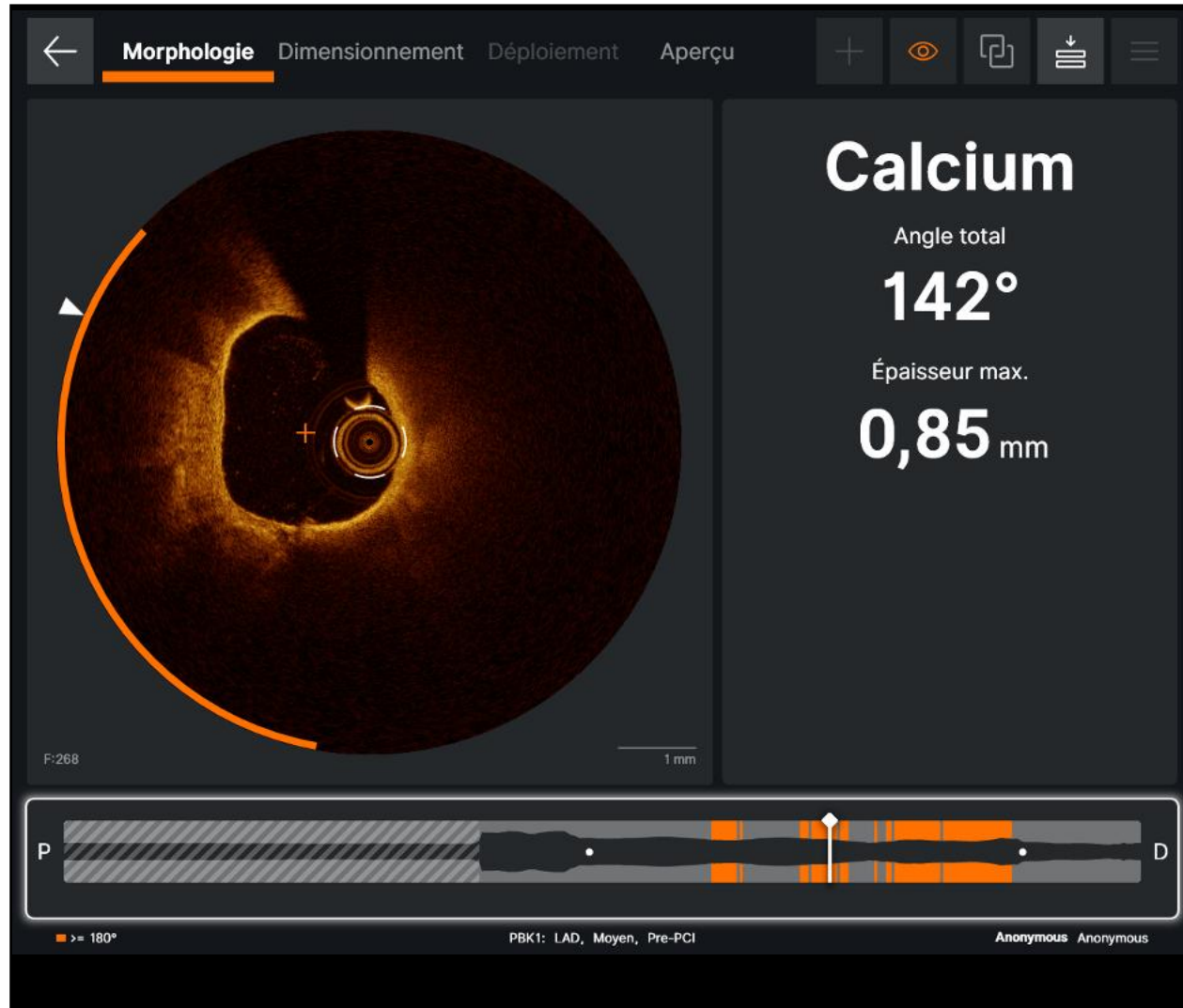
Analyse pré PCI

1. Diamètre de référence
2. Longueur de lésion
3. Morphologie de la plaque calcifiée
 - **Longueur** du calcaire > 5 mm
 - **Epaisseur** du calcaire > 500 μm




Analyse pré PCI

1. Diamètre de référence
2. Longueur de lésion
3. Morphologie de la plaque calcifiée
 - **Longueur** du calcaire > 5mm
 - **Épaisseur** du calcaire > 500 μm
 - **Arc** calcaire > 180°



Analyse / DOI

1. Diamètre de
2. Longueur de
3. Morphologie
 - Longueur
 - Epaisseur
 - Arc calcaire



*Fujino > 3
is expansion +++*

Analyse pré PCI

1. Diamètre de référence
2. Longueur de lésion
3. Morphologie de la plaque calcifiée
 - **Longueur** du calcaire > 5mm
 - **Epaisseur** du calcaire > 500 microns
 - **Arc** calcaire > 180°
 - **Localisation** du calcaire dans la paroi : luminal? profond?

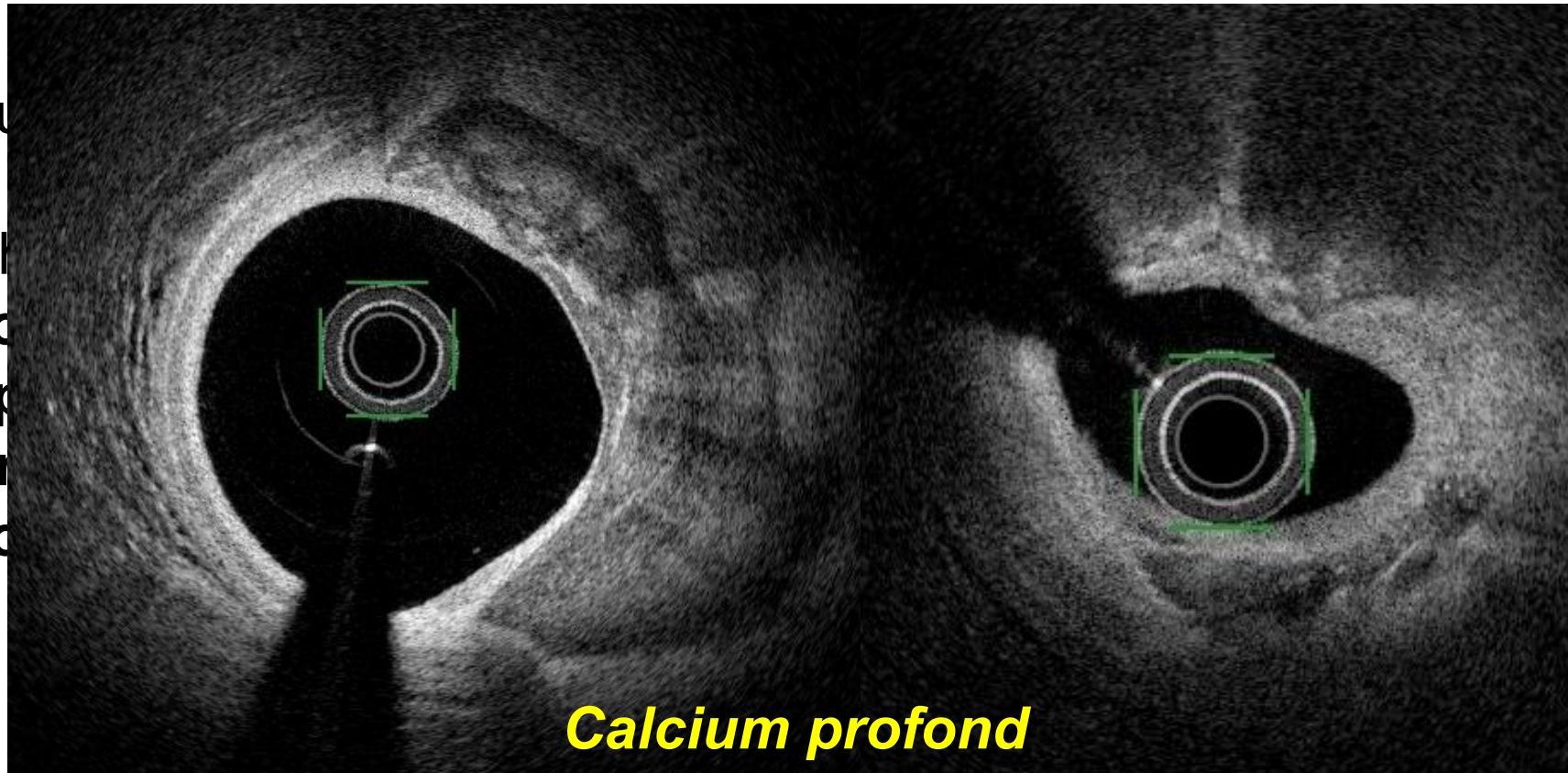
Analyse pré PCI

1. Diamètre de référence

2. Longue

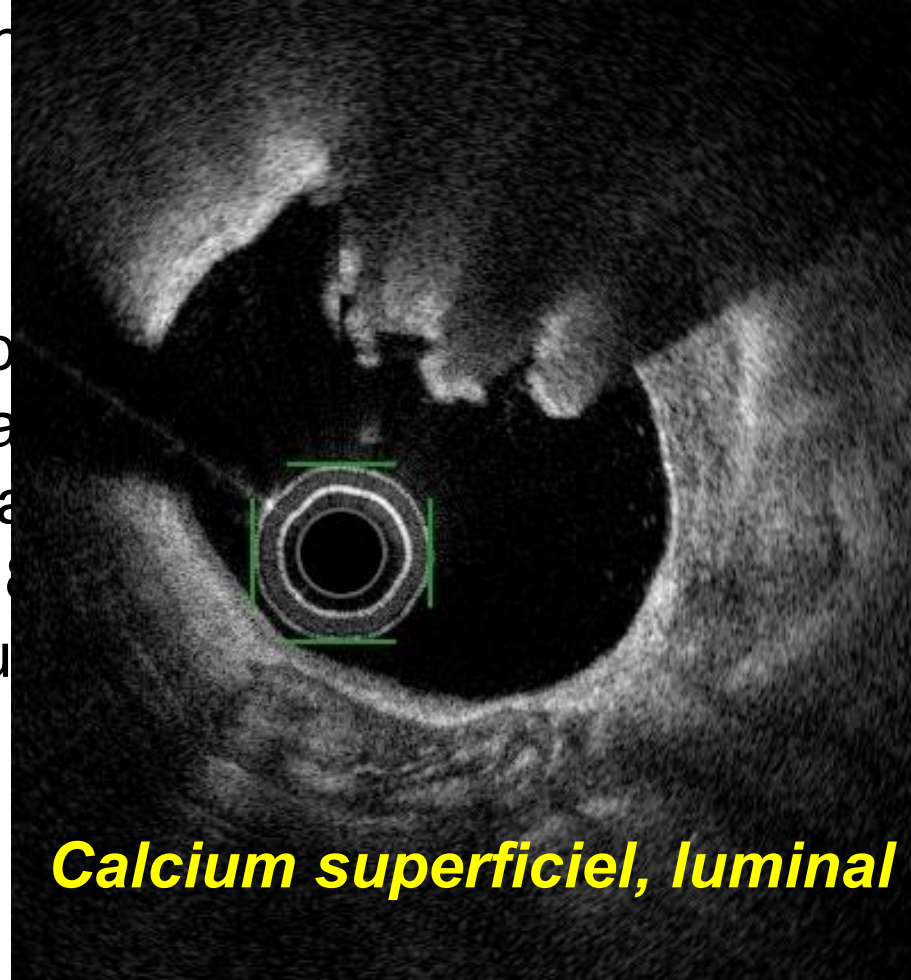
3. Morph

- Lo
- Ep
- An
- Lo



Analyse pré PCI

1. Diamètre de référence
2. Longueur de lésion
3. Morphologie de la plaque
 - **Longueur** du calcium
 - **Épaisseur** du calcium
 - **Arc** calcaire $> 180^\circ$
 - **Localisation** du calcium

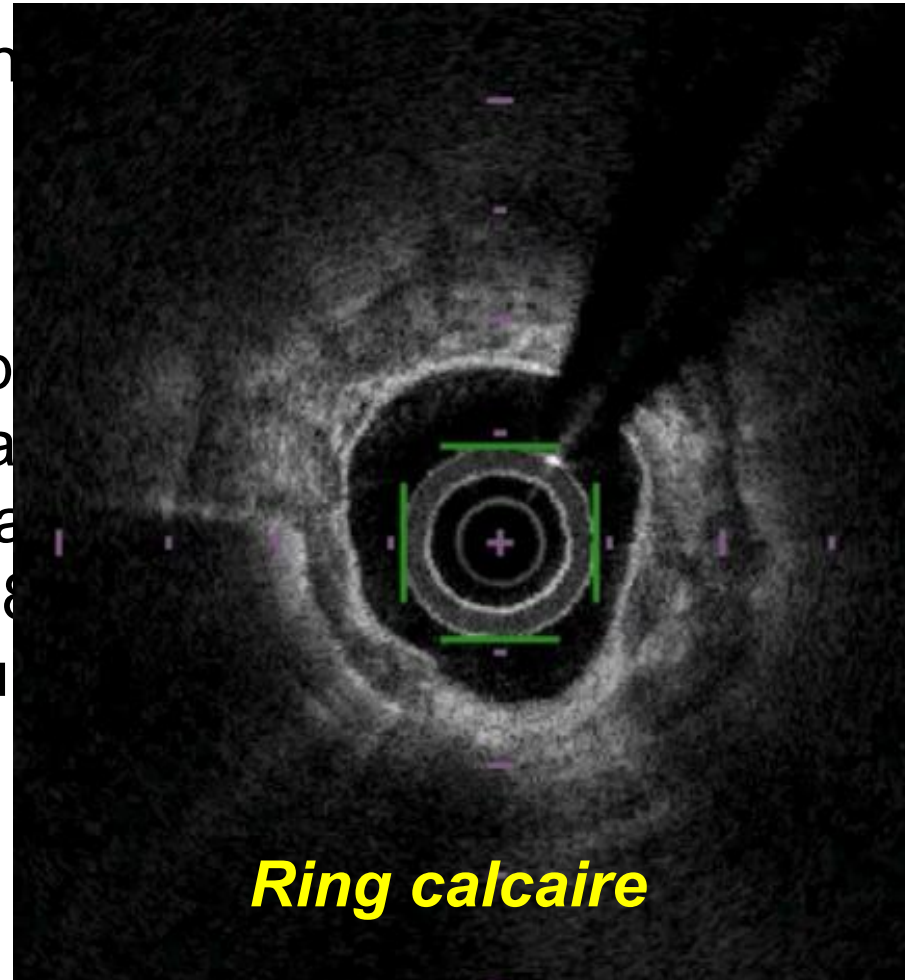


profond?

Calcium superficiel, luminal

Analyse pré PCI

1. Diamètre de référence
2. Longueur de lésion
3. Morphologie de la plaque
 - **Longueur** du caillot
 - **Épaisseur** du caillot
 - **Arc calcaire** > 180°
 - **Localisation** du caillot



profond?

Analyse pré PCI

1. Diamètre de référence

2. Longueur de lésion

3. Morphologie de la plaque calcifiée

- **Longueur** du calcaire > 5mm
- **Epaisseur** du calcaire > 500 microns
- **Arc** calcaire > 180°
- **Localisation** du calcaire dans la paroi : luminal? profond?
- **Nodule calcaire**

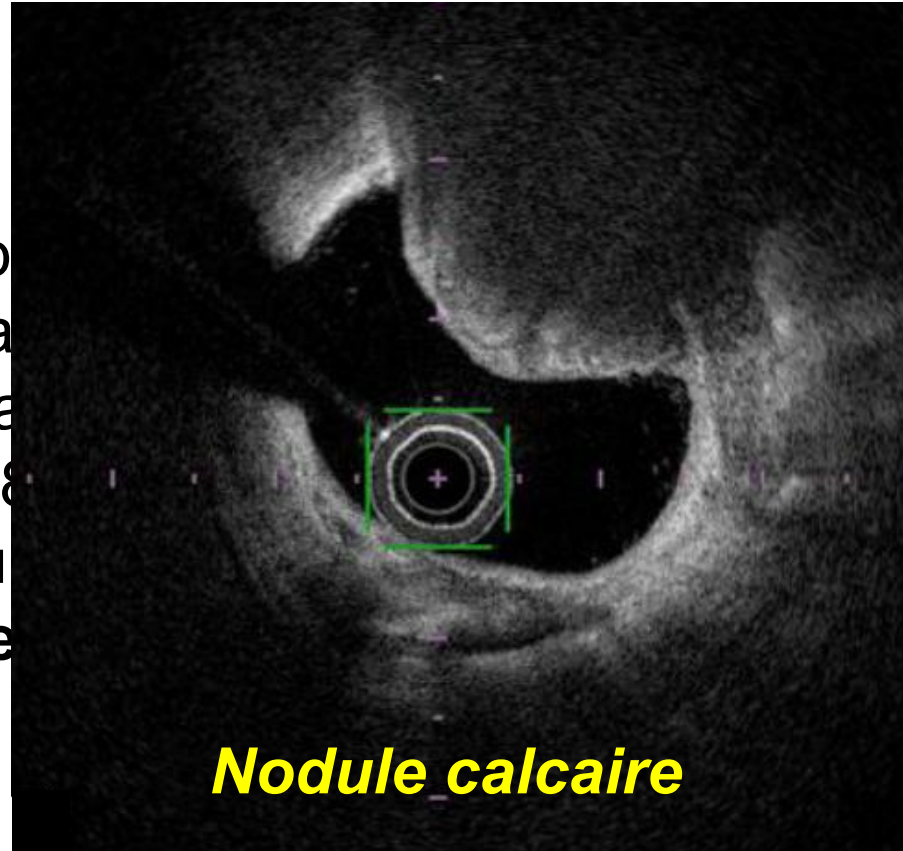
Analyse pré PCI

1. Diamètre de référence

2. Longueur de lésion

3. Morphologie de la plaque

- **Longueur** du caillot
- **Épaisseur** du caillot
- **Arc calcaire** > 180°
- **Localisation** du caillot
- **Nodule calcaire**



profond?

Analyse pré PCI

IVUS

Circumferential Calcium 360°
Arc > 270°, Diameter
Calcified Nodule

	IVUS score	point
Circumferential Calcium	≤360°	0
	360°	1
Length of Calcium > 270°	≤5mm	0
	>5mm	1
Diameter	>3.5mm	0
	≤3.5mm	1
Calcified Nodule	Absent	0
	Present	1

Arc à 360°
Long > 5mm+ arc > 270°
Diamètre ≤ 3.5mm
Nodule calcifié

OCT

Length > 5mm
Arc > 180°
Thickness > 0.5mm

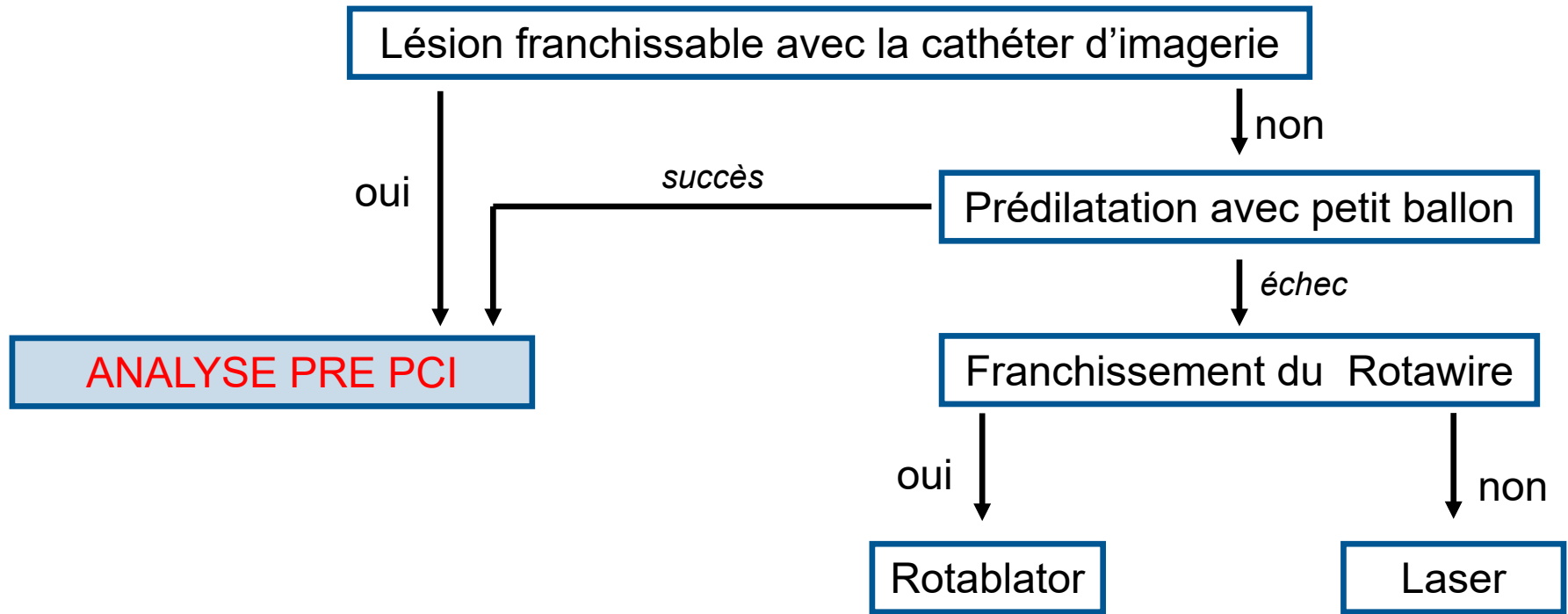
« Règle des 1/2 »

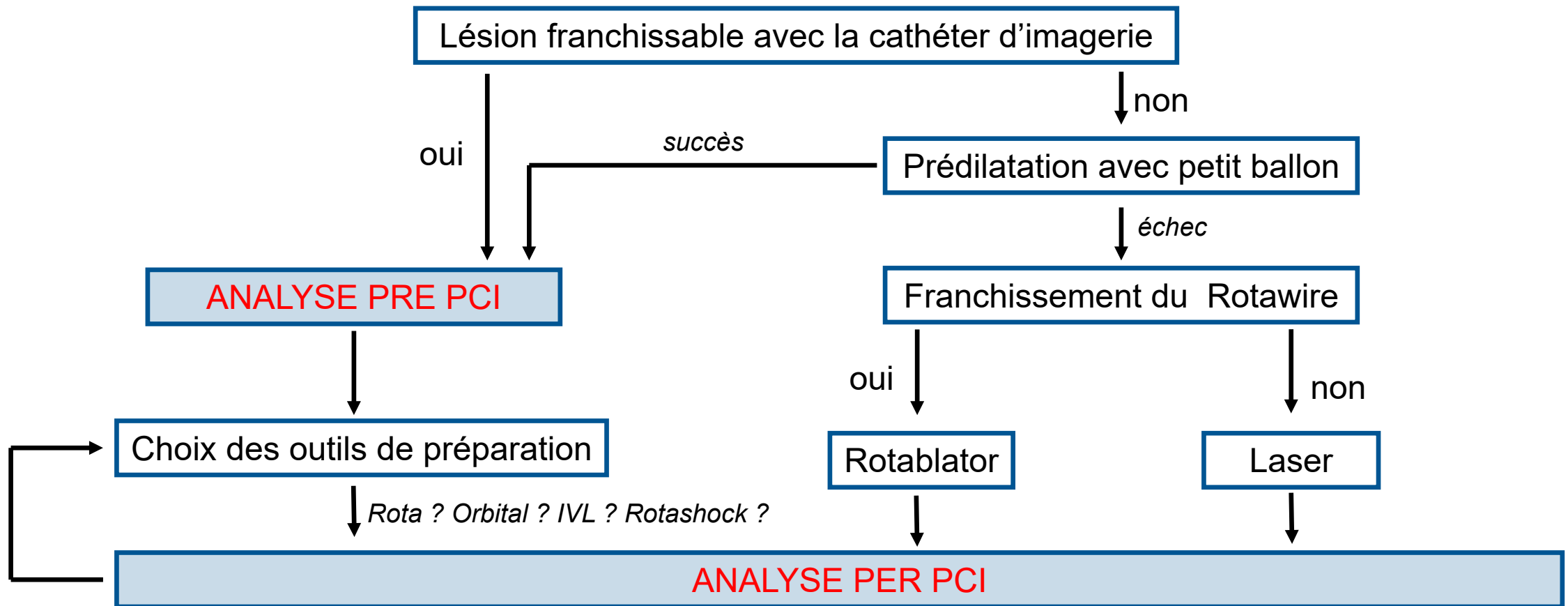
1/2 cm

1/2 circonférence

1/2 micron

5mm
 5mm

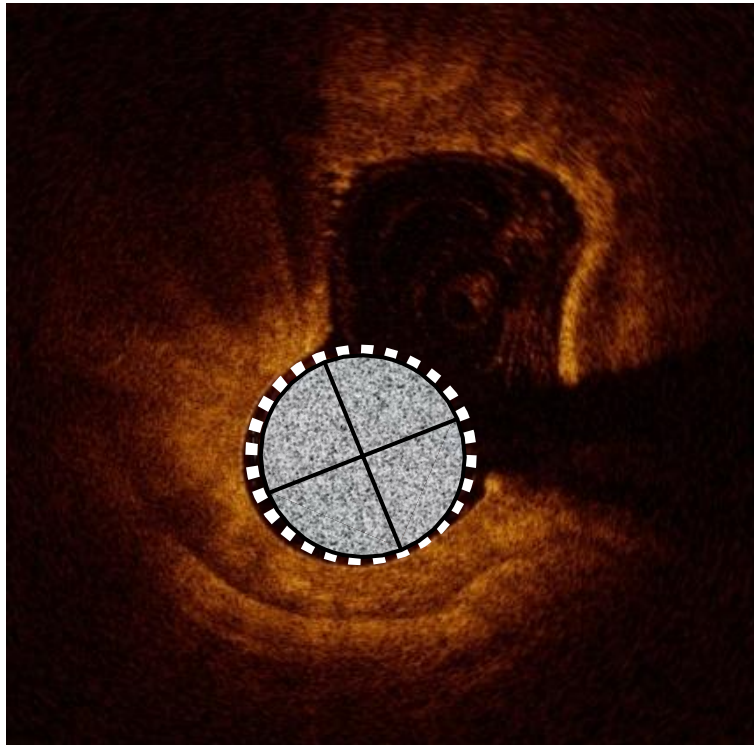




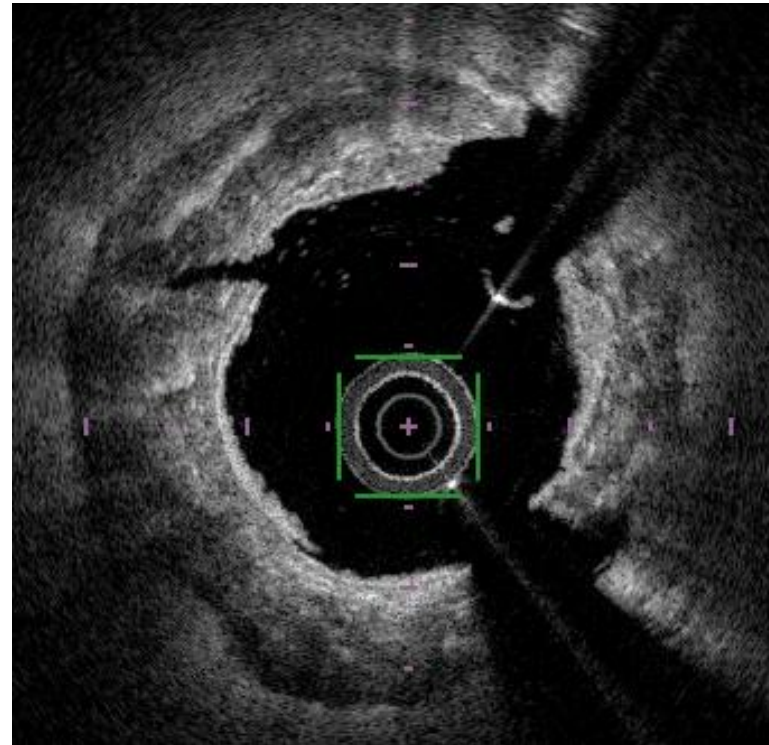
Analyse per PCI

Les thérapies ont-elles eu un impact sur la plaque calcifiée ?

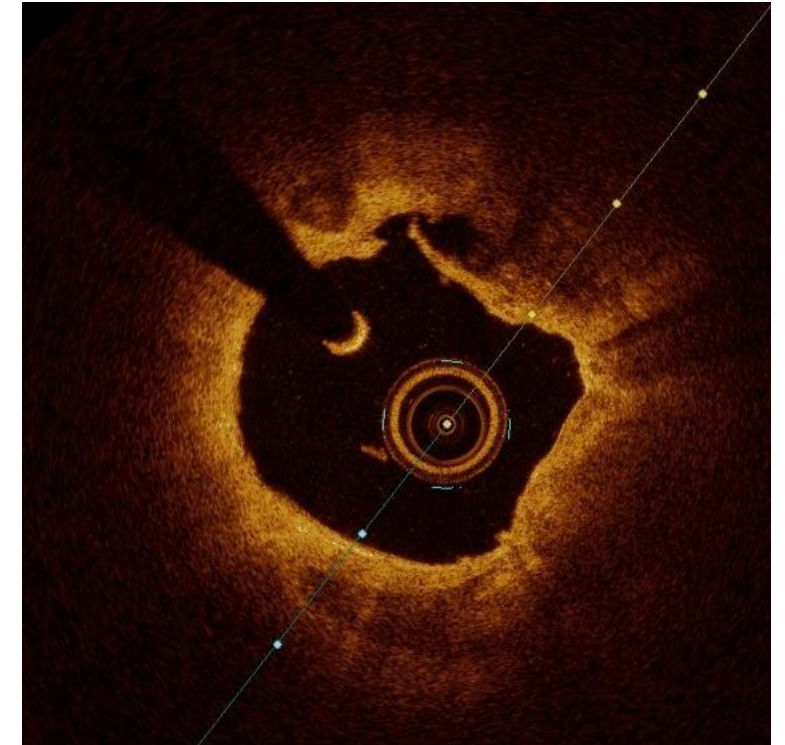
Fractures visibles ?



Post rota



Post IVL

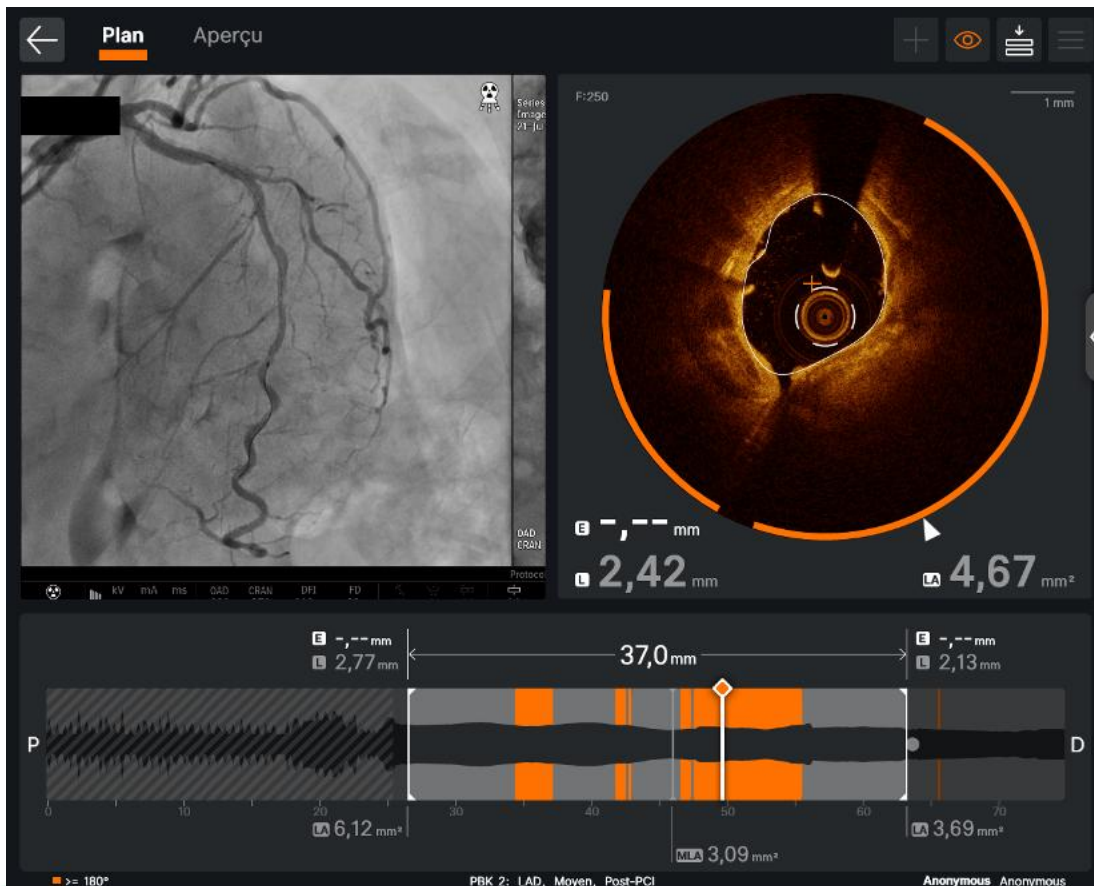


Post orbital

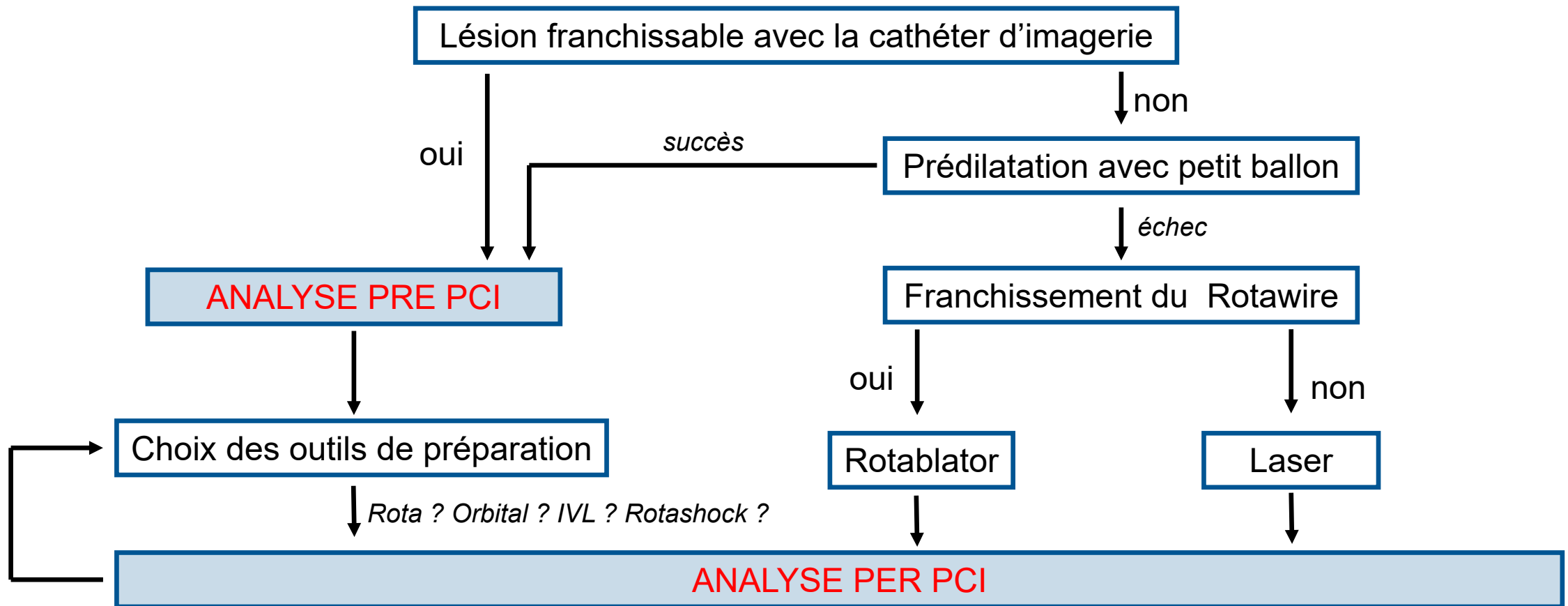
Analyse per PCI

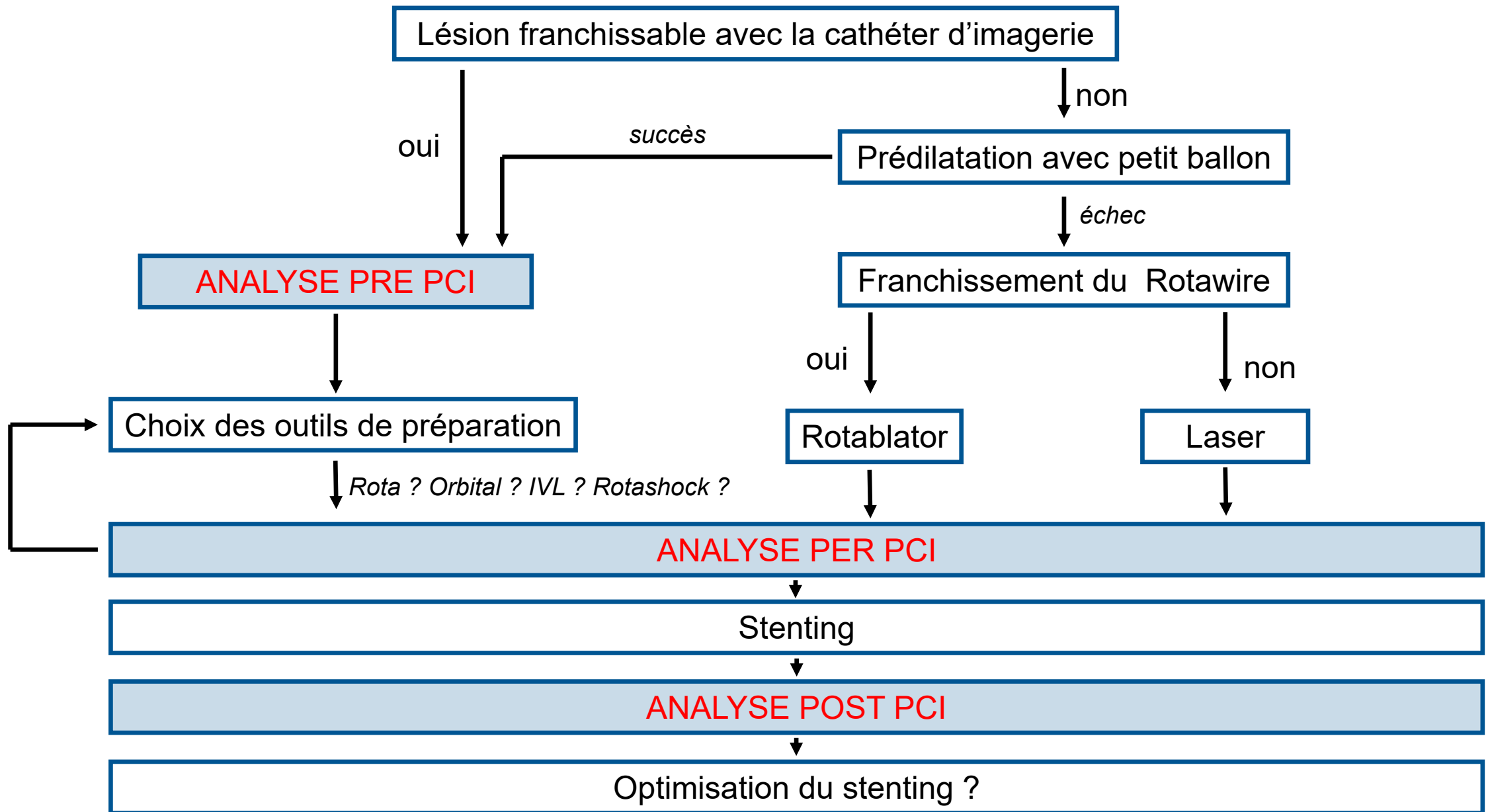
Les thérapies ont-elles eu un impact sur la plaque calcifiée ?

Gain luminal ?



MLA à 4,67mm²
Après IVL





Analyse post PCI

Plaque burden <50% at stent edge
and no lipid pool

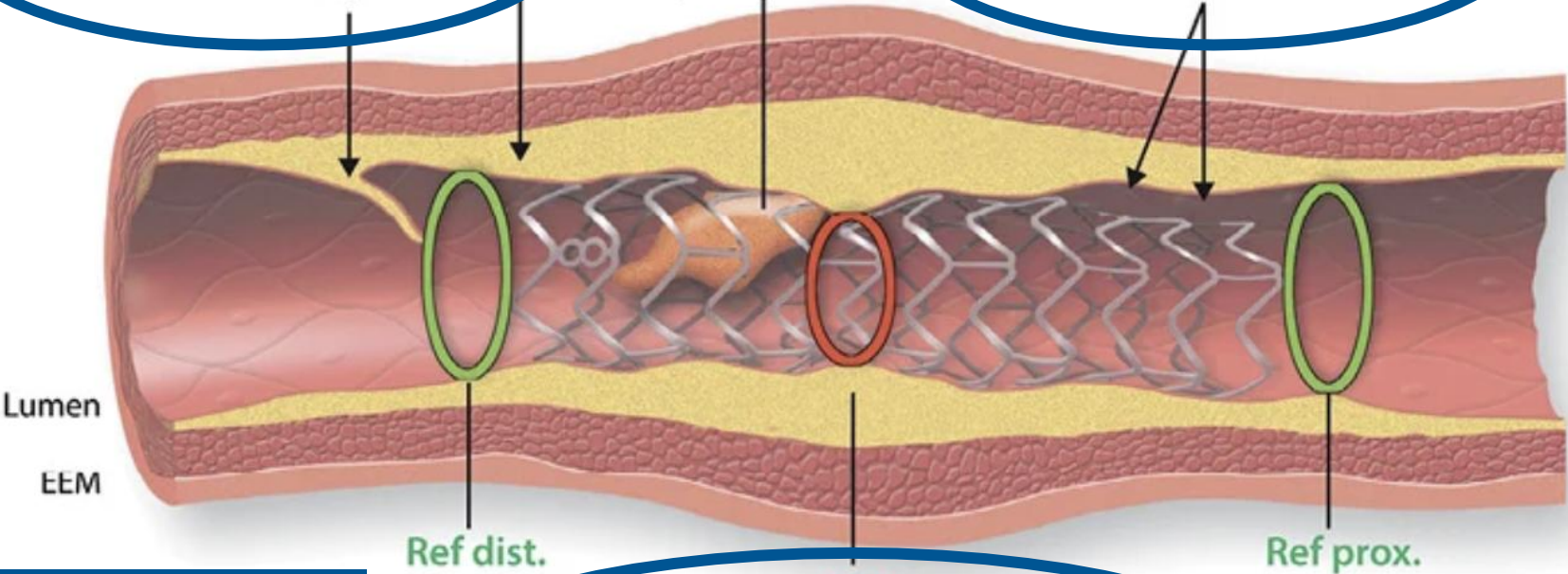
Dissection
(<60°, flap limited to intima,
<2 mm length)

No extensive
protrusion

Malapposition
(axial distance <0.4 mm
and <1 mm length)

Post dilatation
Ballon SC
Ballon NC

**Stent
additionnel**



Post dilatation
Ballon NC
OPN

MSA
MSA > 5.5 mm² (IVUS) and > 4.5 mm² OCT
MSA/average reference lumen > 80%

CONCLUSION

- Lésion calcifiée = lésion complexe ⇒ Imagerie endocoronaire recommandée
- pré PCI : sizing / analyse qualitative et quantitative du calcium
 - ⇒ Choix des outils de préparation de lésions calcifiées
- per PCI : efficacité des thérapies ⇒ combinaison : *rotacut, rotashock...*
- post PCI : résultat optimal +/- gestes additionnels
- Imagerie endocoronaire = optimisation des résultats paramétriques et cliniques
- Imagerie endocoronaire = outil pédagogique



28-30
JANVIER
2026

MARSEILLE
PALAIS DU PHARO

Imagerie dans les lésions calcifiées

Dr Nicolas COMBARET
CHU Clermont-Ferrand